33353

Lane Medical Library

Zur Genese der congenitalen Dünndarmstenosen und Atresieen.

Inaugural-Dissertation

zur

Erlangung der Doctorwürde

der

hohen medicinischen Facultät

der

Ruprecht-Karls-Universität zu Heidelberg

vorgelegt von

Paul Kuliga,

approb. Arzt aus Weissenfels a. S.

Dekan:
Hofrath Prof. Dr. **Kraepelin.**

Referent:
Geh. Rath Prof. Dr. **Arnold.**

Jena.
Verlag von Gustav Fischer.
1903.

Zur Genese der congenitalen Dünndarmstenosen und Atresieen.

Inaugural-Dissertation

zur

Erlangung der Doctorwürde

der

hohen medicinischen Facultät

der

Ruprecht-Karls-Universität zu Heidelberg

vorgelegt von

Paul Kuliga,
approb. Arzt aus Weissenfels a. S.

Dekan:
Hofrath Prof. Dr. **Kraepelin.**

Referent:
Geh. Rath Prof. Dr. **Arnold.**

Jena.
Verlag von Gustav Fischer.
1903.

Meinen lieben Eltern

in Dankbarkeit

gewidmet.

Auf dem Gebiete der Anomalieen des Kopfdarms und des Mastdarms hat die Wissenschaft, unterstützt durch die eingehenden entwicklungsgeschichtlichen Forschungen des vergangenen Jahrhunderts, ganz bedeutende Fortschritte gemacht; von den Anomalieen des übrigen Verdauungskanals kann man dagegen ein Gleiches nicht berichten.

Speciell die congenitalen Stenosen und Atresieen des Dünndarms haben in ihren Ursachen eigentlich noch nicht zweifelsfrei erforscht werden können.

Es sind über ihre Entstehung die verschiedensten Theorieen aufgestellt worden. Bevor man wusste, dass der Darm des menschlichen Embryo sich als einheitliches Rohr anlegt, und dass nur an seinem Anfange und Ende später durch Einstülpungen und Verwachsungsvorgänge Theile hinzutreten, die ursprünglich nicht vorhanden waren, nahm man an, dass der Darm aus mehreren Segmenten entstehe, die sich später vereinigten. Man wurde dazu veranlasst durch das Vorkommen von vollständigen Trennungen des Darms in mehrere Abschnitte und erklärte diese durch das Ausbleiben der Vereinigung zu einem einheitlichen Rohr. Die Atresieen und Stenosen sollten nur geringere Grade dieser Hemmungsbildung sein.

Später wurden fötale Peritonitis und Achsendrehung des Darms und des Gekröses zur Erklärung herangezogen. Für fötale Peritonitis traten namentlich ein: Theremin und Fiedler, für Achsendrehung Küttner, Gärtner, Schottelius, Schlegel, Minich und Good. In der Frage der fötalen Peritonitis geht Fiedler sogar soweit, dass er auch die Fälle, an denen am Bauchfell überhaupt keine nachweisbaren

Veränderungen sich finden, darauf zurückführen will. Schottelius dagegen meint, dass höchstens Stenosen, keine Atresieen durch Peritonitis erzeugt werden könnten, und dass die vorkommenden peritonitischen Stränge und die Verwachsungen als infolge von Achsendrehung secundär auftretende peritonitische Erscheinungen zu betrachten seien. Umgekehrt sehen Fischer und Kirchner die Achsendrehung als etwas Secundäres an; Silbermann lässt unentschieden, was primär und was secundär ist.

Eine andere Gruppe von Autoren führt die Stenosen und Atresieen auf eine intrauterin verlaufene Enteritis zurück. Ich nenne hierbei Steinthal, Demme, Kirchner, Thorel und Marckwald. Letzterer hat in seinem Falle am Sitz der Atresie sogar Kokken nachgewiesen.

Eine Intussusception fand Chiari in seinem Falle, Compressionen von aussen führen an: Wiederhofer (durch Carcinoma alveolare der Leber), Kristeller (vergrösserte Leber), Hirschsprung und Serr (hypertrophischer Pankreaskopf), Schott (Cyste der Fossa ileocoecalis) und Nobiling (Schlingenbildung durch eine Arteria omphalomesenterica).

Andere Autoren bewegen sich wieder auf hypothetischem Gebiete, so Jakoby und Charrier (amniotische Stränge), Forrer (Zurückbleiben in der Entwicklung infolge mangelhafter Ausdehnung durch abgesonderte Galle), Hess (Compression des Duodenum an der Stelle, wo es durch das Mesocolon durchtritt), Wyss und Hammer (Stenose durch hypertrophische Kerkring'sche Falte).

Herrschte somit das Bestreben vor, die Atresieen und Stenosen durch mechanische oder entzündliche Vorgänge zu erklären, so fehlte es doch nicht an Stimmen, die immer und immer wieder das entwicklungsgeschichtliche Moment hervorhoben. Den Einfluss des Ductus omphalomesentericus betonen Bretschneider, Hempel, Schellong, Ahlfeeld u. A.; eine Entwicklungsstörung durch primäre Hypoplasie des Dickdarms nahmen für ihre Fälle an Gidionsen, Kelburne, King und Atkin; Defect der vorderen Choledochuswand fanden Weber und Wallmann, ein Vitium primae formationis sieht auch Valenta für seine erste Beobachtung (Klappenverschluss im Ileum $8^1/_2$" vom Coecum) als Ursache an. In neuester sind es Tandler, in einer kurzen Bemerkung zu seiner Beobachtung über vorübergehendes Fehlen des Darmlumens bei jüngsten Embryonen, und Koch in Dorpat, die für diesen Weg der Erklärung eingetreten sind. Namentlich letzterer versucht eine grosse Anzahl der abnormen Lagerungen und Beschaffenheiten des Darmkanals entwicklungsgeschichtlich zu erklären und zieht hierzu, wo unsere ontologischen Kenntnisse nicht ausreichen, die vergleichende Anatomie zu Hülfe, wozu ihm namentlich die Klaatsch'sche Arbeit über die Morphologie der Mesenterialbildungen am Darmkanal der Wirbelthiere Anregung und Material gegeben hat.

Die Verschiedenheit der Ansichten, die Gegensätze, die sich geradezu in ihnen kundthun, veranlassen mich, bevor ich an die Besprechung des mir zur Verfügung stehenden Falles gehe, die angegebenen Ursachen an der Hand der beschriebenen Fälle etwas eingehender zu untersuchen.

Als die wohl für die meisten Fälle zutreffende Ursache gilt bis zum heutigen Tage die Achsendrehung. Das hat auch etwas Verlockendes, da combinirt mit den Atresieen auffallend häufig sich ein Mesenterium commune findet. Schon von mehreren ist aber darauf hingewiesen worden, dass ein Mesenterium commune bei den meisten Säugethieren besteht, dass aber von einer Häufigkeit der Achsendrehung bei ihnen nicht die Rede ist. Nun könnte man allerdings sagen, bei Thieren ist dieser Zustand normal, beim Menschen als pathologisch anzusehen und deshalb hat dieser Einwand keine Berechtigung. Allerdings wäre dies der Fall, wenn nicht zu der Häufigkeit des Mesenterium commune noch die Annahme einer relativ starken Peristaltik des Darms kommen müsste. Eine solche halte ich aber trotz der Mittheilung Chiaris über eine angeborene Intussusception für das Embryonalleben für nicht erwiesen; oder vielmehr ich halte die Intussusception im Falle Chiari's nicht für die Ursache, sondern für die Folge eines Darmverschlusses.

Ich meine, der der Geburt folgende allgemeine Kohlensäurereiz, der den ersten Athemzug hervorruft, giebt auch erst die Veranlassung zu starker Peristaltik. Bekanntlich erfolgt ja Meconiumabgang normalerweise erst kurz nach der Geburt. Ein früheres Eintreten wird geradezu als Anzeichen einer Nabelschnurcompression angesehen. Auch Preyer, dessen specielle Physiologie des Embryo von Chiari angeführt wird, um seine Ansicht vom Vorkommen einer intrauterinen Peristaltik zu stützen, giebt an, dass diese nur in einem ganz langsamen Fortschieben des Meconiums von höheren Theilen in tiefere bestehen kann.

Chiari fand in seinem Falle (90) den Dünndarm bis auf 15 cm vor der Klappe stark ausgedehnt. Man constatirte hier zwei blinde Darmenden. Das untere war sehr eng, das obere sehr weit; es repräsentirte eben dieses obere das untere Ende des dilatirten Dünndarms. Zwischen den beiden Darmenden fehlte augenscheinlich ein Stück Darm, und der betreffende Abschnitt des Mesenteriums endigte mit einem scharfen bogenförmigen Rande von 4,5 cm Länge, der im Allgemeinen platt war und nur dort, wo er an den beiden blinden Darmenden inserirte, einzelne zarte bindegewebige Adhäsionen zwischen sich und den beiden Darmenden zeigte. Das untere blinde Darmende trug gerade in der Mitte eine trichterförmige Vertiefung, in die sich, wie man nach vorsichtiger Durchtrennung der hier befindlichen Adhäsionen erkennen konnte, die Darmserosa hinein fortsetzte. Sondiren liess sich der Trichter allerdings nicht, da die von Peritoneum begrenzte Trichteröffnung durch Verwachsungen vollständig obliterirt war.

Beim Aufschneiden zeigte sich in diesem unteren Ileumstück ein 4 cm langes, durchschnittlich 3 mm, im Bereiche der letzten 1,5 cm 4 mm dickes

Intussusceptum, das entsprechend der Krümmung des Intussuscipiens einen gegen das Mesenterium concaven Bogen beschrieb, sehr hyperämisch war und in einer 1 cm langen Strecke an seinem freien Ende von einem frischen Blutcoagulum bedeckt war. Nekrose fand sich nirgends, sein Schleimhautüberzug (äussere Fläche der äusseren Lamelle des Intussusceptums) zeigte die gewöhnliche feinsammtartige Beschaffenheit der Dünndarmmucosa. 2 mm von der Spitze des Intussusceptum entfernt zeigte sich an dessen convexer Seite nach Loslösung des Blutgerinnsels eine nahezu hirsekorngrosse von Schleimhaut allenthalben umrandete Lücke, durch die eine feinste Sonde mehrere mm weit eingeschoben werden konnte.

Ein durch das Intussusceptum vom convexen zum concaven Rande geführter streng medianer Längsschnitt ergab weiter, dass das Intussusceptum in den ersten 3 cm nur aus der äusseren Lamelle und bloss in dem 1 cm langen Endstück aus der äusseren und inneren Intussusceptumlamelle bestand. In dem nur aus der äusseren Lamelle constituirten Abschnitte des Intussusceptums enthielt der vom Peritoneum begrenzte Kanal desselben eine geringe Menge älterer Blutgerinnungen. In dem 1 cm langen, auch die innere Lamelle führenden Endstücke des Intussusceptums fand sich central ein sehr enger Schleimhautcanal, der eben an der früher erwähnten Stelle nahe dem freien Ende des Intussusceptums ausmündete.

Durch vorsichtiges Auseinanderziehen der einzelnen Schichten konnte man sich hier deutlich davon überzeugen, dass zwischen den serösen Flächen der beiden Lamellen des Intussusceptums nur stellenweise zarte Verklebungen bestanden, und die innere Lamelle nach oben zu unregelmässig zerrissen aufhörte.

Chiari nimmt nun in diesem Falle an, dass der intacte Darm sich eingestülpt habe, dann das obere Ende obliterirt und abgetrennt und schliesslich das Intussusceptum nach der Durchtrennung infolge der Peristaltik noch etwas tiefer in den unteren Theil eingedrungen sei.

Meiner Ansicht nach ist ein derartiger Verlauf sehr schwer denkbar. Betrachten wir zunächst einmal die Vorgänge, wie sie bei den Intussusceptionen des extrauterinen Lebens regelmässig sich finden: Der Darm stülpt sich mit seinem oberen Theile in den unteren hinein. Dadurch wird das Lumen des Verdauungskanals verschlossen, oder wenigstens stark verengert. Die Folge ist eine Ansammlung des Darminhalts oberhalb der Intussusception; dadurch entsteht an der Umschlagsstelle des Intussuscipiens im Intussusceptum eine Compression der zwischen und in beiden Lamellen des Intussusceptums verlaufenden Gefässe. In diesem treten erst Stauungs-, dann Entzündungserscheinungen auf, es kommt zu Hämorrhagieen, zu Verwachsung der beiden einander berührenden Serosaflächen, schliesslich zu Incarceration und Nekrose des Intussusceptums. Dieses wird schliesslich per anum ausgestossen, wenn der Patient nicht vorher zu Grunde geht. Das Darmlumen ist damit wieder hergestellt. Ob es zu einer Trennung des Darms in zwei Theile kommt, hängt davon ab, ob die Serosaflächen am Umschlagsring schon vollständig verwachsen sind, oder nicht.

Warum sollte man nun annehmen, dass der Verlauf intrauterin ein anderer wäre? Immer wird die Incarceration durch Compression der zum Intussusceptum gehenden Gefässe entstehen, also zu seinem Absterben führen müssen und die Nekrose sich nicht ringförmig auf das untere Ende des oberen Darmtheils beschränken können. Der Mangel jeglicher Incarcerationserscheinungen, die einfache Hyperämie des Intussusceptums, nur mit frischen

Blutungen, ist nicht erklärlich, wenn man annimmt, dass der Darm vor der Intussusception intact war.

Nehmen wir aber an, dass hier schon eine Atresie bestand, dann ist der Befund relativ leicht zu verstehen. Als bei der Geburt infolge des Kohlensäurereizes eine kräftige Peristaltik einsetzte, ist das blinde obere Ende des unteren Darmstücks in den unteren Darmtheil eingestülpt worden. Dabei ist der Zusammenhang mit dem oberen Darmstück an der fadenförmigen Stelle gerissen, wofür die Blutung zwischen den beiden Peritonealblättern im oberen Theil des Intussusceptums sprechen würde; wenn wir nicht annehmen wollen, dass die Continuität schon vorher unterbrochen war, was gar nicht so absurd wäre, denn wir finden oft genug Durchtrennung des Darms ohne nachweisbare Ursache. Das blinde Ende ist dann sogar noch etwas tiefer in den unteren Darm hineingerückt.

Nur bei diesem Hergang, wo auch keine vollständige Compression der sich in den Trichter hinein begebenden Gefässe zu erfolgen braucht, weil ausser der Möglichkeit der Knickung der Gefässe an der Umbiegungsstelle nichts da ist, was comprimirend wirkt, ist es möglich, dass die Ernährung des Intussusceptums erhalten bleibt, und dass ein Befund sich ausbildet, wie ihn Chiari beschreibt, mit einem fast vollständig intacten Intussusceptum. Wir kommen damit über die Annahme hinweg, dass eine so heftige Peristaltik schon viele Wochen vor der Geburt eingesetzt haben sollte, die sehr wenig Wahrscheinlichkeit für sich hat, während vollständige Atresieen gerade in der Gegend, in der die angeführte Intussusception sich vorfindet, mit Vorliebe ihren Sitz haben.

Vielleicht wirft die Localisation auch ein Licht auf die Ursache ihrer Entstehung; es ist die Gegend, in der schon Meckel'sche Divertikel gefunden werden, in der also ein Einfluss des Ductus omphalomesentericus auf die Entwicklung der Atresie vorhanden gewesen sein kann.

Kommen wir nun nach dieser Abschweifung auf das Gebiet der Intussusception zu den Fällen selbst, in denen Achsendrehungen sich vorfanden oder als Ursache angegeben sind. Ich kann hier natürlich nur die Fälle berücksichtigen, in denen eine für unsere Zwecke ausreichende Beschreibung vorliegt.

Ich bespreche zunächst die Fälle von Achsendrehung um die Mesenterialachse.

In zweien von ihnen geben die Autoren selbst an, dass dem Sectionsbefund zufolge die Achsendrehung sich nicht intrauterin entwickelt haben kann. Es sind dies der Fall 125 (Theremin) und Fall 123 (Epstein und Soyka). In ersterem handelte es sich um einen 16 Tage alten Knaben, der in den ersten 8 Tagen gesund war, in letzterem um eine Strassengeburt im Hofe der Entbindungsanstalt. In beiden Fällen war ein Mesenterium commune vorhanden.

In Fall 126 (Bednar) trat bei einem 10tägigen Knaben mit Variola und Pneumonie nach fortdauernder ungehinderter Darmentleerung am vorletzten Tage Ileus auf. Dass hier die aufgefundene Achsendrehung erst kurz vorher eingetreten sein kann, nicht intrauterin, ist wohl an und für sich

schon zu vermuthen, besonders aber noch deshalb, weil trotz ihrer sich nichts weiter findet, als Hyperämie am gedrehten Mesenterium.

Auch in einem anderen Falle Bednar's (124) ist die Achsendrehung wohl erst post partum entstanden. Es ist hier das Gekröse zusammengedreht und um seine Achse der Dünndarm geschlagen. Dieser war sehr ausgedehnt, in seinen Wandungen hyperämisirt, in seine Höhle eine bedeutende Menge Blutes ergossen, doch keine Zeichen einer lange bestehenden Incarceration. Der Knabe ist 16 Tage alt geworden; wann der Ileus aufgetreten ist, wird nicht mitgetheilt.

Obige Fälle wären demnach eigentlich aus der Casuistik der congenitalen Occlusionen auszuschalten.

Good beschreibt einen Fall von tödtlichem Ileus bei einem 2 Tage alten Kinde, das nie Stuhl entleert hat (71). Es findet sich hier eine Stenose im Ileum, die jedoch nicht plötzlich eintritt, sondern das Ileum verengert sich ganz allmählich. Unterhalb finden sich nur smegmaartige blassgrüne Massen im Darm. Dies und die Hypertrophie der Musculatur oberhalb beweisen, dass das Hinderniss schon lange bestanden hatte. Als Ursache sieht Good eine sich vorfindende Achsendrehung des Mesenteriums um 360 Grad an. Dem kann man, glaube ich, nicht beistimmen. Wie Good selbst besonders hervorhebt, hat diese Achsendrehung keine nennenswerthen Circulationsstörungen hervorgerufen. Meiner Ansicht nach müsste dies aber bei einer so bedeutenden Drehung unbedingt der Fall sein. Dazu kommt, dass sich die Achsendrehung sehr leicht wieder zurückdrehen liess, was wohl nicht denkbar wäre, wenn sie auch nur einige Tage bestanden hätte. Aus alledem muss man wohl schliessen, dass sie in Good's Falle sogar als agonal zu betrachten ist, dass also die Stenose als primär anzusehen ist, deren merkwürdiger Charakter (ganz allmähliche Verengerung auf einer Länge von 15 cm) auch gar nicht für Entstehung durch Achsendrehung spricht.

Henning hat experimentell an der Leiche eine Achsendrehung erzeugen können durch Füllung des Darms mit Wasser oberhalb einer Ligatur. Ebenso wird die Achsendrehung in Good's Fall (und auch in den folgenden) entstanden sein. In dem eben beschriebenen Fall weise ich ebenfalls (wie bei Chiari's Fall) auf den Sitz im untersten Ileum hin, also auf die Möglichkeit der Beziehung zum Ductus omphalomesentericus.

Auch in Dohrn's Fall (154) glaube ich die Achsendrehung des mittleren Dünndarms als agonal bezeichnen zu müssen. Das Mesenterium dieser Stelle ist durch eine Adhäsion an die Gallenblase fixirt. Durch die Achsendrehung soll das Lumen beträchtlich verengt worden sein, von Incarcerationserscheinungen wird aber nichts berichtet. Dass eine Achsendrehung einen durch Dilatation an und für sich schon nicht normalen Darm beträchtlich verengern kann, ohne diese hervorzurufen, ist wohl nicht wahrscheinlich.

In Hüttenbrenner's Fall (47) komme ich ebenfalls zu dem Resultat, dass die vorhandene Drehung nicht die Ursache, sondern nur die Folge der Stenose gewesen sein kann. Der unterhalb befindliche Darm ist contrahirt und leer. Stuhl ist nie erfolgt. Der oberhalb gelegene Darm ist hypertrophisch und dilatirt. Es muss also schon lange ein Hindernis bestanden haben. Es fand sich nun noch frische Peritonitis mit etwas hämorrhagischem Exsudat, frischen Fibrinausschwitzungen und lockeren Pseudomembranen, die den Darm in seiner Lage fixirten. Die Stenose soll dadurch entstanden sein, dass das Mesenterium $^1/_2$ Mal um seine Achse gedreht war, wodurch eine 15‴ lange, über der Ileocöcalklappe gelegene Dünndarmschlinge vollständig comprimirt worden sei. Dieser Befund entspricht nicht dem, was wir bei Achsendrehungen finden. Bei der Achsendrehung bildet bekanntlich ein Darmstück eine Schlinge, deren Schenkel an ihrer Ansatzstelle übereinander liegen. Infolgedessen entstehen in der ganzen abgesperrten Darmschlinge Circulationsstörungen, Gangrän etc. Die Compression erfolgt an beiden Enden der Darmschlinge, wenn auch das obere noch eine Zeit lang durchgängig bleibt. Wie ist es nun hier? Es findet sich nur eine stenosirte Darmstelle, Circulationsstörungen, die bei einigermaassen bedeutender Stenose, wie sie ja hier angenommen werden muss, wohl sicher in ausgesprochener Weise vorhanden sein müssten, gar nicht, denn die Hyperämie findet sich im ganzen oberen Darmtheile gleichmässig und in geringerem Grade auch im unteren.

Es kann also die hier berichtete Drehung des Mesenteriums nicht die Ursache gewesen sein, weil alle Compressionserscheinungen fehlen. Als Zeit der Entstehung ist bei der Lebensdauer von 2 Tagen und der Frische der peritonitischen Erscheinungen wohl mit Sicherheit die Zeit der Geburt anzusehen.

Können wir schon in den Fällen mit einer einzigen Darmocclusion den Nachweis erbringen, dass die Achsendrehung nicht die Veranlassung dazu gegeben hat, so ist dieser Nachweis in den Fällen multipler Atresie fast noch leichter.

Am einfachsten liegt der Befund in Fischer's Fall (145). Dort findet sich neben multiplen Stenosen und Atresieen eine durch zwei atretische Strecken begrenzte Darmschlinge, die um ihre Mesenterialachse gedreht ist. Sie ist tief blauroth gefärbt, mit Blut, Cholesterinkrystallen und Detritus gefüllt. Dass diese Achsendrehung erst extrauterin entstanden ist, ist wohl als sicher anzunehmen, bestimmt kann sie aber nicht die Ursache für die bestehenden Stenosen und Atresieen abgegeben haben.

In Fall 140 (Theremin) ist der Darm $3^1/_2$ Mal um die Mesenterialachse gedreht. Der ausgedehnte Theil des Dünndarms ist dunkelroth, stellenweise violettroth, durch starke Injection der Gefässe. Die Incarcerationserscheinungen sind also hier ebenfalls so frisch, dass die Um-

schlingung erst ganz kurze Zeit bestanden haben kann. Das Kind hat 3 Tage nach der Geburt gelebt, daher ist vielleicht der Tag der Geburt bei der $3^1/_2$ maligen Umschlingung noch zu weit zurückliegend. Kann schon aus diesem Grunde die Achsendrehung nicht als Ursache für die vorhandenen Atresieen angesehen werden, die wegen der Hypertrophie der Musculatur älteren Datums sein müssen, so kommt noch dazu, dass in diesem Falle nicht der mit Atresieen versehene, sondern der ausgedehnte Darmteil der abgeschnürte wäre.

Ganz ähnlich ist der Befund Thorel's (138). Auch hier sind multiple Atresieen vorhanden, auch hier das untere, mit Atresieen versehene Darmstück sich um die Radix des oberen dilatirten Theils herumwindend. Ausser der Verwachsung des umschlingenden Theils mit der hinteren Fläche der umschlungenen Radix fehlen aber jegliche Reizerscheinungen, von Incarcerationssymptomen gar nicht zu reden. Es kann darum diese Umschlingung überhaupt keine Compression hervorgerufen haben. Die Atresieen werden das Primäre sein, post partum ist dann, analog dem oben erwähnten Experiment Henning's, die Umschlingung eingetreten, die so leicht war, dass sie nur zu Verwachsung an der Umschlingungsstelle selbst geführt hat, ein Zustand, der in den 15 Tagen extrauterinen Lebens gewiss sich bis zu dem beschriebenen Grade ausbilden kann.

Schottelius beschreibt in seinem Falle (161) von multiplen Atresieen und Stenosen im Ileum ausser einer Anzahl vascularisirter Stränge, die er als chronisch-peritonitischen Ursprungs ansieht, und die es auch wahrscheinlich sind, eine Drehung des Mesenteriums an seiner Wurzel $1^1/_2$ Mal um seine Achse. Er nimmt an, dass die Achsendrehung primär ist, die Atresieen und die Peritonitis die Folge davon. Ich kann dem nicht beipflichten. Eine Achsendrehung so hohen Grades, ohne irgend welche Incarcerationserscheinungen, die in diesem Falle fast den ganzen Dünndarm betreffen müssten, kann nur agonal sein. Der angegebene Verlauf der vascularisirten Stränge (1. zwischen dilatirtem Anfangstheil des Dünndarms und Colon descendens, 2. von der Flexura lienalis coli von hinten nach dem ausgedehnten Dünndarmtheil, 3. vom Processus vermiformis und der Klappengegend zur atrophischen Dünndarmpartie) würde in diesem Falle nicht hinderlich sein.

Nahmen die Autoren in den bisherigen Fällen nur einmalige Achsendrehung um das Mesenterium als Ursache an, so geht Minich sogar soweit, in seinem Falle (165) die Atresieen auf multiple Achsendrehungen zurückführen zu wollen. Er schildert dort die Achsendrehung eines von zwei Atresieen begrenzten Darmstücks. Sie beträgt 180° um die Mesenterialachse. Zu ihrer Erklärung schreibt er Seite 51: „Endlich könnte die Atresie des Darmtractus infolge fötaler Achsendrehung entstehen. Die Erklärung dieser Annahme erfordert, dass wir uns mit den Erscheinungen und secundären Veränderungen der extrauterinen Achsendrehung kurz zu befassen haben. Dreht sich nämlich ein Mesen-

teriumsegment, wie dies am häufigsten vorkommt, um seine radiale Achse, so verengt oder verschliesst sich das Lumen des angehörigen Darmabschnittes infolge der Kreuzung des zu- und abführenden Schenkels, in der Darmwand entwickelt sich als Folge des Druckes der Gefässe und besonders der Venen eine passive Hyperämie, die sich bei längerem Bestehen bis zur Stase steigern kann; gleichzeitig wird die Darmwand ödematös, später blutig imbibirt, das Lumen das Darms im Mitteltheile durch die von der Seite der Wand secernirte wässerige Flüssigkeit allmählich erweitert. Als Resultat all dieser Folgeveränderungen finden wir, dass das um das gedrehte Mesenterium sich befindende Stück weiter als normal, gegen den Magen sowie gegen den Dickdarm zu von je einer atretischen Stelle begrenzt ist.“ Ein derartiges Vorkommniss glaube ich anzweifeln zu müssen. Ich glaube nicht, dass bei einer Achsendrehung ein derartiger Heilungsvorgang überhaupt möglich ist, dass der Darm schliesslich an den beiden Enden zwar atretisch ist, der übrige Theil aber erhalten bleibt. Wenn das Darmlumen durch Lösung der Schlinge nicht wieder hergestellt wird, muss es auf jeden Fall zu Gangrän der ganzen Schlinge kommen, gleichgiltig, ob das Ereigniss extra- oder intrauterin eintritt, denn die Gefässversorgung ist in beiden Fällen die gleiche. Minich's Annahme ist daher sicher für die beschriebene Achsendrehung nicht zutreffend, ganz abgesehen davon, dass sich an der betreffenden Schlinge gar nichts von Incarcerationserscheinungen findet. Die Achsendrehung des Darmstücks ist sogar mit ziemlicher Sicherheit als agonal zu bezeichnen. Damit fällt aber auch die Erklärung für die anderen sich findenden Atresieen; denn bei ihnen wurde eine Achsendrehung nur als Ursache angenommen, weil auch hier je zwei Atresieen ein durchgängiges Darmstück begrenzten, nachweisbar war sie nicht.

Es sind nun noch eine Anzahl Fälle zu besprechen, in denen sich keine Achsendrehung vorfindet, in denen die Autoren aber doch die Möglichkeit einer Entstehung durch sie in Betracht ziehen.

C. Hess vermuthet in seinem Falle (25), dass eine fötale Achsendrehung die Ursache gewesen sein könnte. Es handelt sich um eine Durchtrennung des Darms im Duodenum. Unerklärlich wäre dann aber, wie dann die bis auf das Rectum normale Lage des Darmkanals zu Stande kommen sollte. Hess hat die Unwahrscheinlichkeit seiner Annahme selbst zugegeben dadurch, dass er sagt, der Defect im Duodenum könne auch durch den ringförmigen Druck des Mesocolons entstanden sein. Dazu gehört aber etwas, was den Druck erzeugt, also bei fehlender aufrechter Haltung, bei der die Einwirkung des Schwergewichts durch starke Füllung des Colons in Frage käme, vielleicht ein das Colon transversum nach abwärts ziehender Strang. Aber auch davon ist nichts nachzuweisen.

In dem analogen Falle Silbermann's (21) ist aus denselben Gründen eine Achsendrehung als Ursache auszuschliessen.

Ebenso steht bei Wünsche (133) der anatomische Befund mit der Annahme einer Entstehung der Atresie an der Duodenojejunalgrenze durch Spiraldrehung des Mitteldarms nicht im Einklang.

Martens kann ebenfalls in seinem Falle (101) mit Perforationsperitonitis eine Achsendrehung nicht nachweisen, allerdings wegen starker Verwachsungen. Es ist aber vollständig unnöthig, sie anzunehmen, da wir oft genug Atresieen im unteren Ileumende finden, ohne dass sonst überhaupt etwas nachweisbar wäre, was sie hervorgerufen hätte.

Hecker's Fall (53), in dem gleichfalls Achsendrehung als Ursache vermuthet wird, zeigt auch nichts, was einigermaassen beweisend dafür wäre. Die Verlöthung der beiden Schenkel der obersten Schlinge des unteren Darmtheils ist nicht dazu ausreichend.

Sehr interessant ist der Fall 61, den Küttner beschreibt. Hier findet sich an der Grenze von Jejunum und Ileum eine vollständige Trennung im Darm, doch nicht nur dies, auch das Mesenterium ist bis auf die Ansatzstelle gespalten. Küttner nimmt an, dass ein Darmstück mit zugehörigem Gekröskeil fehlt; und zwar erklärt er dies durch Achsendrehung. Ich glaube kaum, dass man einen so tiefgreifenden Defect so erklären kann. Bei der Drehung einer Darmschlinge um die Achse ihres Mesenteriums kommt es, wie schon oben erwähnt, an der Kreuzungsstelle ihrer beiden Schenkel zu Compression der Gefässe. Bis dahin geht auch die Nekrose ins Mesenterium hinein. Je näher der Radix die Kreuzungsstelle sitzt, um so tiefer wird der Defect ins Gekröse hineingehen, um so grösser muss aber auch der Darmdefect sein. Bei einem bis zur Anheftungsstelle des Mesenteriums gehenden Defect müsste die Kreuzung auch dicht an der Radix erfolgt sein. Ganz abgesehen davon, dass ein kolossaler Darmdefect die Folge sein müsste, ist dieser Vorgang wohl nur bei bestehendem Mesenterium commune möglich. In Küttner's Fall ist aber kein Mesenterium commune vorhanden.

Beobachtungen, bei denen eine Drehung nicht um die Mesenterialachse, sondern um die Längsachse des Darms vorgelegen haben soll, sind in drei Fällen angegeben. Ueberlegt man sich den Vorgang und sucht diese Art der Achsendrehung an der Leiche nachzuahmen, so bekommt man die Ueberzeugung, dass ein derartiges Ereigniss eigentlich gar nicht möglich ist. Es ist nicht möglich, den normalen Darm nur an einer Stelle um seine Achse zu drehen. Immer ist es mindestens eine Schlinge, an der man angreifen muss. Man kommt dabei nicht über eine Vierteldrehung hinaus. Eine halbe Drehung ist nur zu erzielen, wenn man eine Schlinge nach der einen, eine andere nach der anderen Seite herumklappt. Dann sind aber sogar drei Stellen gedreht, eine am oberen Ende der ersten Schlinge $^1/_4$ Mal, die mittlere $^1/_2$ Mal, die untere wieder $^1/_4$ Mal. Ein spiraliger Verlauf des Mesenterialansatzes lässt sich auch so nicht erzielen.

In Gaertner's Fall (148) ist nun aber ein solcher spiraliger Verlauf des Mesenterialansatzes beschrieben. Es soll dadurch zu Stenose gekommen sein. Infolge der Drehung soll das Darmlumen bald nach rechts, bald nach links ausgebuchtet sein. Es ist nicht ganz klar, wie man sich das vorzustellen hat. Die Abbildung des Falles zeigt leider gerade diese Stelle nur mangelhaft.

Callum's Fall (69) ist mir nur in der kurzen Mittheilung bei Gaertner zugänglich, in der eine nähere Beschreibung der betreffenden Darmstelle nicht gegeben ist.

Diese beiden Fälle sind somit trotz der grossen Unwahrscheinlichkeit eines Vorkommens dieser Art Achsendrehung nicht klar zu stellen. Ganz merkwürdig ist aber erst der Fall Streubel's (77). Dort war eine bestehende Atresia recti $1^1/_2$ Zoll über dem Anus durch vorsichtiges Bohren mit dem Finger beseitigt. Das Kind starb trotzdem 40 Stunden nach der Geburt ohne Stuhl gehabt zu haben unter Ileuserscheinungen. Streubel berichtet nun, dass etwa 3" über dem Cöcum das Ileum eine halbe Drehung um seine Längsachse erlitten habe. „Es hatte sich der Dünndarm über der Drehung in eine Schlinge mit grossem Bogen gesenkt, die über dem Cöcum und dem untersten Theile des Colon ascendens lag. Unterhalb der Drehung war der Darm leer, sodass der Dickdarm höchstens die Breite eines kleinen Fingers zeigte. Nach Reposition der Drehung liess sich Darminhalt nach unten drücken. An der Drehungsstelle war der Peritonealüberzug gefaltet und mit dünner Exsudatschicht bedeckt." Streubel meint deshalb mit Recht, dass die Drehung nur ganz kurze Zeit bestanden haben kann, nimmt aber die Drehung als Ursache des Verschlusses an. Woher kommt dann aber das Fehlen des Darminhalts unterhalb der Atresie? Das Kind war gut ausgebildet, das Meconium müsste also schon längst in den Dickdarm eingetreten sein. Aus seinem Fehlen müsste man daher schliessen, dass der Verschluss schon längere Zeit besteht, und die Drehung also secundär wäre, mag sie nun um die Mesenterial- oder Darmachse erfolgt sein. Beim Aufschneiden des Darms ist ausser der Stelle über dem Anus von einem Verschluss nichts aufgefallen. Es wäre ja möglich, dass ein membranöser Verschluss nach Reposition der Schlinge bei den Versuchen, Meconium aus dem oberen in den unteren Darmtheil zu treiben, beseitigt wäre. Streubel berichtet aber nur: „Nach Aufschneidung des Darmes zeigte sich die Schleimhaut dunkel geröthet, sammetartig."

Wenn wir nun noch einmal einen Rückblick auf die Frage der Achsendrehung werfen, dann müssen wir sagen: ein einwandfreier Fall ist noch nicht beschrieben worden, ja in allen Fällen, in denen Achsendrehung um die Mesenterialachse angegeben war, ist sogar nachzuweisen, dass sie nicht intrauterin entstanden sein, geschweige denn die Veranlassung zu den vorhandenen Stenosen und Atresieen abgegeben haben kann, deren langes Bestehen unzweifelhaft ist. Die Drehung um die

Längsachse des Darmes ist aber trotz der Gaertner'schen Angabe, dass das Mesenterium sich in Gestalt einer Spirale am Darm angesetzt habe, so unwahrscheinlich, dass wir auch sie wohl als Ursache zur Entstehung der Atresieen zurückweisen dürfen. Wenn wir das aber auch nicht könnten, so hätten wir doch wenigstens nachzuweisen vermocht, dass jedenfalls nicht alle Atresieen, wie Manche angenommen haben, auch nicht die grosse Mehrzahl, sondern höchstens ein sehr kleiner Bruchtheil an einen ursächlichen Zusammenhang mit Achsendrehung denken liesse.

Wenden wir uns nun zur fötalen Peritonitis.

Bevor ich in die Besprechung der Fälle eintrete, in denen auf sie bezügliche Verwachsungen und Ligamente beschrieben sind, möchte ich betonen, dass in der grossen Mehrzahl aller berichteten Fälle solche Residuen vollständig fehlen, und dass auch an den Atresieen und Stenosen selbst das Peritoneum frei von jeglicher sehnigen oder narbigen Umwandlung ist.

Ich glaube, dass Theremin und Fiedler zu weit gehen, wenn sie die Annahme einer fötalen Peritonitis als Ursache auch auf diese Fälle ausdehnen. Die Drüsenschwellungen, die sich oft finden, können ja vielleicht auch durch den infolge der Kothstauung auf die Darmschleimhaut ausgeübten Reiz veranlasst sein; zudem fehlen sie zuweilen gerade in Fällen, in denen der Darm in eine fadenförmige Atresie umgewandelt ist, und sind andrerseits in Fällen vorhanden, bei denen ein membranöser Verschluss des Darmlumens besteht, eine Peritonitis als Ursache also kaum denkbar ist. Ferner dürften wohl bei einer ringförmigen lokalen Peritonitis, wie sie zur Erklärung dieser Atresieen angenommen wird, die Entzündungserscheinungen und Zerstörungen von Gewebe von aussen nach innen an Intensität zunehmen. Thatsächlich ist gerade das Umgekehrte der Fall. Wir finden zuerst Entzündungserscheinungen in der Schleimhaut, dann Zerstörung derselben, dann Fortschreiten dieser Vorgänge auf die Musculatur des Darmes, dagegen das Peritoneum an dieser Stelle als normal beschrieben, oder doch nur mit Exsudationen und seröser Durchtränkung, die unzweifelhaft ganz frischer Natur sind. Ueberhaupt giebt eine grosse Anzahl Autoren direct an, dass die in ihren Fällen sich findenden peritonitischen Erscheinungen jüngeren Datums sind.

Demme sagt zwar (in Fall 135) nichts Näheres darüber, bei der langen Krankheitsdauer und bei der Schilderung als oberflächliche fibrinöse Verklebungen und fibrinöse Ausschwitzungen muss man dies aber annehmen, auch würde die sich an der Grenze von Jejunum und Ileum findende membranöse Stenose doch nicht durch die Annahme einer fötalen Peritonitis erklärt werden können.

Verwachsungen ausgedehnteren Grades, die unzweifelhaft als im embryonalen Leben entstanden anzusehen sind, melden Morgagni (162), Schlegel (163), Gessner (127), Hecker (53), Henrich (79), La Baume

(52), Jungnickel (56) und Valenta (80), und zwar zeigen diese Fälle eine gewisse Uebereinstimmung.

Bei Hecker, Jungnickel und La Baume ist der Darm vollständig in zwei Stücke getrennt, bei Schlegel ist eine Perforation nachgewiesen, bei Morgagni ist sie sehr wahrscheinlich, denn er fand im Abdomen eine grosse Menge „schwarzes Blut", dazu die die Eingeweide bedeckende Membran wie mit zahlreichen Sandkörnchen übersät, ein Befund, den man wohl ebenso wie die Concremente im Schlegel'schen Falle als eingeheiltes Meconium zu deuten hat. Vielleicht ist die beschriebene wunde Stelle an der Leber so zu erklären, dass eine Adhäsion des Darmes an dieser Stelle abriss und dabei gleichzeitig Leber und Darm verletzt wurden. Ob die breiige schwärzliche Masse, in die das Peritoneum in Henrich's Fall aufgelöst gewesen sein soll, als eine ähnliche Mischung von Blut und Meconium zu deuten ist, lässt sich nicht mit Bestimmtheit sagen.

In allen diesen Fällen möchte ich die Peritonitis als secundär bezeichnen, veranlasst durch den Austritt von Darminhalt in die Bauchhöhle.

Bestimmt nicht als Ursache für die Atresie anzusehen sind die ausgedehnten Verwachsungen in Valenta's Fall, denn sie können niemals, ebensowenig wie eine Achsendrehung, den membranösen Verschluss an der Grenze von Jejunum und Ileum hervorgerufen haben.

Versuchen wir in den Fällen, in denen nicht so ausgedehnte Verwachsungen und Pseudoligamente älteren Datums bestehen, die Peritonitis zur Aetiologie heranzuziehen, so müssen wir zunächst bedenken, dass die Anwesenheit von Verwachsungen und Pseudoligamenten noch nichts dafür beweist, dass eine Peritonitis zur Entstehung des Verschlusses geführt hat, selbst nicht, wenn die Stränge sich an den Atresieen und Stenosen selbst ansetzen. Zudem ist dies nur in einer Anzahl dieser Fälle der Fall, während in anderen die Ligamente in der Nachbarschaft der Atresie (am oberen ausgedehnten Darmtheil) sich ansetzen. Vergleichen wir nun aber den Verlauf dieser Stränge, so kommen wir zu einem interessanten Resultate:

In Fall 65 (Theremin) sind zwei Schenkel einer Ileumschlinge längs des Mesenterialrandes miteinander verlöthet und zwar in der Entfernung von 40 cm von der Ileocöcalklappe, also in einer Gegend, in der der Einfluss des Ductus omphalomesentericus besteht und angenommen werden muss, weil sonst die Art und Weise der Verlöthung der beiden Schenkel schwer begreiflich wäre.

In Fall 104 (Theremin) besteht der gleiche Verdacht. Durch einen Strang, dessen Befestigungspunkte 50 cm und 25 cm von der Klappe entfernt liegen, ist post partum eine Incarceration veranlasst worden. In diesem Falle finden wir nun noch Beziehungen, die wir in vielen anderen Fällen wiederfinden, nämlich zur Leber und zum Omen-

tum majus. Es existirt ein zweiter Strang, der als Fortsetzung des Ligamentum hepatocolicum zum Ileum zieht (20 cm über der Valvula Bauh.) und am Colon transversum mit dem sonst übrigens rudimentären Netz verschmolzen ist.

In Fall 67 schreibt Theremin: das Omentum majus ist nur 2 cm lang, seine rechte Seite verdickt und einer Verlängerung des Ligamentum hepatocolicum gleichend, indem es sich in einen dicken 2,5 cm langen, festen Strang verwandelt, der sich an eine Dünndarmschlinge, ihr Lumen beträchtlich verengernd, ansetzt.

In Fall 66 (Theremin) fixirt ein Strang von der unteren Leberfläche und der Basis der Gallenblase eine Dünndarmschlinge an diese, und zwar geht er um den Darm selbst herum zum linken, folglich unteren Mesenterialrand des Darms. Dieses Verlaufs wegen kann man meines Erachtens diesen Strang kaum als peritonitische Adhäsion ansehen. Bei der unnatürlichen Lage des Darms, die durch ihn hervorgerufen ist, und die noch stärker ausgeprägt gewesen sein müsste, bevor der Strang zu der Länge von 1 cm ausgezogen worden ist, wäre es doch schwer begreiflich, dass eine Peritonitis nur am Mesenterialrand des Darms, nicht am Darm selbst Verwachsungen hinterlassen haben sollte. Das Omentum majus ist in diesem Falle mit dem freien Rande der angehefteten Dünndarmschlinge verbunden.

Auch in Schuller's Fall (144) ist das Omentum majus zu der Atresie in Beziehung getreten. Ein Strang, der die Fortsetzung des Netzes bildet und wie dieses vom Colon und der grossen Curvatur ausgeht, setzt sich am Mesenterium der atretischen Stelle an. Ihm gegenüber entspringt ein zweiter, der zum Nabel geht, also einer Stelle, deren Beziehungen zum Darm im embryonalen Leben sehr enge sind.

Aehnlich ist es in dem Hirschsprung'schen Fall (157). Auch hier zieht das Omentum zu einer Darmschlinge, die an den Nabel angeheftet ist. Ein zweites Ligament geht vom Nabel zu der Atresie im Ileum. Ob dies als Rest des Ductus omphalomesentericus angesehen werden kann, ist nicht zu sagen, da in dem Ref. in Schmidt's Jahrbüchern Bd. 117 (das Original ist dänisch geschrieben) die Entfernung von der Ileocöcalklappe nicht angegeben ist.

In Schlegel's Falle (94) einen Einfluss des Ductus omphalomesentericus anzunehmen, halte ich nicht für richtig; nach Treves finden sich zwar in einer Entfernung von 1—3 Fuss von der Klappe Meckel'sche Divertikel. Aber für ein Neugeborenes mit einem Dünndarmkanal von 2 m Gesammtlänge ist die Entfernung von 90 cm doch wohl zu gross. Bemerkenswerth ist jedoch auch hier das Vorhandensein zweier Adhäsionen an derselben Stelle, deren eine das grosse Netz betrifft.

Hierdurch sind wir wieder zu Fällen gekommen, bei denen der Darm vollständig durchtrennt war. Der merkwürdigste dieser Fälle ist wohl der von Poelmann (54), bei dem das untere Darmstück offen nach

oben mündete. Es war an der Bauchwand adhärent; wo dies aber war, und ob die Adhäsionen einen frischen oder älteren Eindruck machten, wird in dem Referat in Cannstatt's Jahresbericht leider nicht gesagt. (Das Original war mir nicht zugänglich.)

In anderer Hinsicht merkwürdig ist der schon oben erwähnte Fall von Hess (25), nämlich dadurch, dass bei Durchtrennung des Darms im Duodenum der Ductus choledochus in den oberen, der Ductus pancreaticus in den unteren Blindsack mündete. Der Dickdarm endete in der Höhe der Blase blind, ein Zustand, der trotz der ligamentären Verbindungen mit der Blase wohl ebensowenig wie die Durchtrennung im Duodenum durch fötale Peritonitis hervorgerufen sein kann.

Keine Atresie, sondern nur eine Stenose hat der Strang hervorgerufen, der in dem schon oben angeführten Fall von Dohrn (154) das Colon ascendens an Leber und Gallenblase hinaufzieht. Er geht von der unteren Leber- und Gallenblasenfläche und vorderen Fläche des Ligamentum hepato-cavo-duodenale über das Colon ascendens hinweg zum untersten Ileum und drückt dadurch das Colon ascendens so an die hintere Bauchwand an, dass es stenosirt wird.

Am Schlusse dieser Gruppe möchte ich den Fall Wiederhofer's (83) anführen. Er ähnelt ausserordentlich dem Fall 104 (von Theremin). Auch hier ist eine Ileumschlinge durch einen Strang umwunden, der zwei andere Schlingen verbindet, auch hier ist diese Schlinge noch mit der Leber verbunden, nur ist sie in diesem Fall direct verwachsen. Dass sich gerade hier ein Lebercarcinom entwickelt hat, ist wohl kein Zufall.

Es handelt sich nun darum, ob diese Stränge als Residuen chronischer Peritonitis anzusehen sind; bei einer Anzahl von ihnen habe ich schon darauf hingewiesen, dass sie sich an Stellen ansetzen, an denen man häufig das Meckel'sche Divertikel findet. Für die anderen ist es wertvoll, dass wir in Rokitansky's Fall (55) nahezu eine Sammlung dieser Stränge vorfinden, die hier keine Beziehung zur Atresie selbst haben, ohne dass irgendwelche peritonitische Reizerscheinungen sonst beschrieben sind. Das im Uebrigen sehr zarte Netz ist rechts in der Pylorusgegend sehr lang und in zahlreiche, theils frei anliegende, theils an der Bauchwand und in der Nabelgegend, theils an der concaven Leberfläche in der Umgebung des Gallenblasengrundes sich befestigende Fäden fortgesetzt.

Ohne Beziehung zur Atresie sind die an Leber- und Gallenblasengrund sich ansetzenden Ligamente auch in den Fällen 2, 16 und 29 (sämtlich von Theremin berichtet). Sie verbinden hier den über ihr befindlichen Theil des Duodenums, die Pars horizontalis superior mit der Gallenblase. Ganz abgesehen davon, dass die Atresieen bestimmt nicht durch sie hervorgerufen sein können, wären das, bei der Annahme eines peritonitischen Ursprungs für sie, die einzigen Residuen einer Perito-

nitis. Besonders auffallend ist Fall 2, in dem das Duodenum vollständig von Peritoneum überzogen ist, also nicht der Bauchwand fest anliegt. Es wäre doch sehr merkwürdig, wenn eine Peritonitis nur zwischen Duodenum und Gallenblase Residuen hinterlassen haben sollte, dagegen Verbindungen zwischen hinterer Bauchwand und Duodenum fehlten, die doch eigentlich erklärlicher wären.

Wie Solger's Fall (177) zu beurtheilen ist, bei dem ein über die Flexura coli sinistra zu den Dünndärmen gehendes Band das Colon comprimirt haben soll, ist nicht zu entscheiden. In der kurzen Notiz in der Monatsschrift für Geburtskunde ist weder über den Ursprung des Bandes, noch über die Beschaffenheit des Colons an der Verengerung etwas Genaueres angegeben.

In Fall 6 (Dohrn) wird das ganze Duodenum an seinem dilatirten Theil von einer Membran überzogen, die auf Leber, Gallenblase, rechte Niere und Colon transversum übergreift, also auf alle benachbarten Organe. Diese Verwachsungen sind hier wohl sicher als secundär, durch Peritonitis entstanden, anzusehen. Ebenso wird in Fall 161 (Schottelius) und 58 (Kirchner) wohl kein Zweifel an ihrem peritonitischen Ursprung bestehen.

Nach obigen Ausführungen muss man doch wohl sagen, dass es kein Zufall sein kann, dass die Anheftungspunkte einen gewissermaassen so typischen Sitz haben. Muss man auch die Möglichkeit offen lassen, dass es sich doch um peritonitische Adhäsionen handelt, so sind die beschriebenen Beziehungen doch sehr merkwürdig. Es müsste für die angeführten Organe eine besondere Neigung bestehen, in Verbindung mit anderen zu treten. Für das grosse Netz ist sie schon früher angenommen (Toldt), für die Nabelgegend und bestimmte Localisationen am Ileum kann der Ductus omphalomesentericus zur Erklärung herangezogen werden. Für Leber und Gallenblase finde ich aber nirgends darauf hingewiesen. Entwicklungsgeschichtlich und vergleichend-anatomisch finde ich allerdings auch nichts, was die Annahme rechtfertigte, dass es sich hier um Reste verloren gegangener Beziehungen handelt.

Mögen diese Stränge aber nun peritonitischen Ursprungs sein oder nicht, soviel ist wohl sicher, dass sie in den meisten Fällen die Atresie bestimmt nicht veranlasst haben können. Dass eine membranöse oder eine fadenförmige Atresie durch sie zu Stande kommen könne, ist schwer denkbar. Es existiren aber auch nur drei Fälle, in denen nachweisbar war, dass ein Ligament eine Stenose oder vollständigen Verschluss wirklich hervorgerufen hat. In dem einen Fall war Umschlingung mit nachfolgender Incarceration vorhanden und zwar war sie zweifellos erst postmortal entstanden. In den beiden anderen Fällen bestehen die oben erwähnten merkwürdigen Beziehungen zwischen Leber und Gallenblasengrund einerseits und unterstem Dünndarm andrerseits. (Der Fall Solger's, der vielleicht noch dazu käme, ist, wie gesagt, zu kurz beschrieben.)

Nehmen wir nun an, dass diese Verbindungen wirklich peritonitischen Ursprungs sind, so bezeugen sie uns wenigstens, dass es auf diesem Wege nur schwer zu vollständigen Atresieen kommen kann, denn diese Stränge, die dann schon viele Wochen bestehen müssten, haben es nur zu starker Stenosirung gebracht.

Das Resultat unserer Betrachtungen wäre bis jetzt, dass gerade für die Anschauungen keine Beweise erbracht sind, von denen bisher angenommen wurde, dass sie bei der Frage nach der Aetiologie der congenitalen Atresieen in erster Linie in Betracht kämen.

Es kommen nun für die Aetiologie mit Ausnahme der Compression durch Geschwülste, die ich nicht in den Rahmen dieser Abhandlung bringen will, weil sie nur eine geringe Anzahl von Fällen betrifft und weil sie uns zu weit auf andere Gebiete führen würde, eigentlich nur noch die Enteritis und eine Entwicklungsstörung in Frage.

Die beiden Fragen gehen so ineinander über, dass wir sie wohl am besten gemeinsam besprechen. Zunächst handelt es sich darum, ob denn der Darm überhaupt von vornherein ein durchgehendes Lumen besitzt. Mehnert hat für den Oesophagus den Nachweis zu erbringen versucht, dass sich in den verschiedenen Erweiterungen und Verengerungen, die bei ihm vorkommen, die ursprünglich segmentäre Anlage noch kundthue. Nun zeigt allerdings der Vorderdarm, in dessen Bereich beim Embryo sich sogar noch Kiemen anlegen, überhaupt ein viel ursprünglicheres Verhalten, wie der Mitteldarm. Wenn wir aber daneben halten, wie oft gerade Pylorus, Duodeno-Jejunalgrenze, Grenze von Jejunum und Ileum, von Ileum und Colon, Colon und Rectum als Sitz von Stenosen und Atresieen angegeben werden, so könnte dies daran denken lassen, diese auf ähnliche Weise zu erklären, wie die Oesophagusstenosen.

Es ist auch vielleicht nicht ausgeschlossen, dass einzelne Stellen des Dünndarms im Anklang an den früheren segmentären Aufbau ein geringeres Wachsthum zeigen könnten, was dann zu einer Stenose führen müsste, doch kann auf diesem Wege sicher nicht ein vollständiger Verschluss erklärt werden; denn der Darm legt sich als einheitliches Rohr an, das von vornherein in allen Theilen ein Lumen besitzt. Dies ist durch die embryologischen Forschungen der letzten Jahrzehnte unwiderleglich bewiesen. Das Lumen scheint allerdings nicht im ganzen weiteren Verlaufe der Entwicklung gleichmässig vorhanden zu sein. Tandler wenigstens (auch Filimowski beschreibt ähnliche Bilder) hat an Serienschnitten jüngster Embryonen nachgewiesen, dass das anfangs offene Lumen zeitweise wieder schwindet und zwar dadurch, dass zu verschiedenen Zeiten Schleimhaut und Muscularis verschiedene Wachsthumsintensität besitzen. Während anfangs die Vermehrung der Epithelzellen in einem relativ viel schnelleren Tempo stattfindet, als dem Wachsthum der Musculatur entspricht, sodass eine vollständige Anfüllung des

Lumens mit Epithelzellen sich ergiebt, ist es später umgekehrt, dann wächst die Muskellage rascher, das Lumen öffnet sich wieder. An diese Beobachtung schliesst nun Tandler die Vermuthung, dass die congenitalen Atresieen entstehen könnten, weil sich an den betreffenden Stellen diese „embryonale Atresie“ nicht löst. Das ist nun, wie ich meine, schwer denkbar. Zunächst kann in einer Reihe von Fällen der Verschluss erst nach Wiedereröffnung des Lumens eingetreten sein. Das bezeugt das unterhalb der Atresie sich findende Meconium. Sodann müssen wir von dem heutigen Standpunkte der Pathologie aus sagen, dass es an mit Epithel überzogenen Flächen nicht ohne Weiteres zu dauernder Vereinigung kommen kann. Das Epithel muss vorher zu Grunde gegangen sein. Was dann miteinander verwächst, sind die nach Beseitigung des Epithels in Berührung gekommenen Bindegewebsflächen. Wollten wir aber annehmen, dass Epithelzellen aus irgend einem Grunde zum Absterben kämen, dann würde bei ihrer von Tandler angegebenen massenhaften Vermehrung dieser Defect bald wieder ersetzt, also ein Verwachsen verhindert sein, ganz abgesehen davon, dass dann der Verschluss nicht auf einer Entwicklungsanomalie, sondern auf einem pathologischen Process beruhen würde.

Wie steht es nun mit diesen pathologischen Processen, die einen Defect der Schleimhaut und dadurch Verwachsungen hervorrufen können? Ist denn überhaupt jemals nachgewiesen, dass ein derartiger Vorgang bestanden hat? Das ist nun entschieden der Fall, denn abgesehen davon, dass in Marckwald's Falle (130) Kokken am Ort der Atresie nachgewiesen sind, findet sich mehrmals angegeben, dass in den der Atresie benachbarten Schleimhautbezirken, und in der die Achsenfäden der Atresieen meist bildenden Submucosaschicht, hier zuweilen auch die Ring- und Längsmuskelschicht mehr oder weniger ergreifend, zellige Infiltration und Reste alter Blutungen nachgewiesen sind.

Was mag nun die Veranlassung zu ihrer Entstehung gewesen sein. Eine mechanische Arrosion, vielleicht durch die verschluckten Lanugohaare, ist wohl ausgeschlossen. Die Haare sind zu weich. Ausserdem giebt es Fälle von multiplen Atressieen, in denen unterhalb der ersten Atresie keine Spur von Meconium sich findet.

Ein chemischer Reiz wäre das Zweite, was in Frage käme; ich meine hier ein abnorm frühes Einsetzen der Secretion der verdauenden Drüsen, also eine Art Selbstverdauung. Auch das ist zurückzuweisen, denn dies würde nur an Stellen einsetzen können, die schon eine Schädigung erfahren haben. Lebendes Gewebe wird ja bekanntlich nicht verdaut.

Nicht so einfach abzuweisen ist die Frage der Infection. Man müsste zunächst daran denken, ob nicht die Lues in Frage käme. Das ist nun wohl nicht der Fall. Leberschwellung allein genügt nicht, um darauf zu schliessen. Sie wird auch nur 5 Mal berichtet, 1 Mal (175)

mit der Bemerkung, dass Zeichen von Lues nicht nachweisbar waren. Die Furchen, die bei Hammer's Fall (167) Theile des linken Leberlappens abschnüren, sind wohl nicht als luetischen Ursprungs zu deuten, sondern auf abnorme Lappung der Leber zu beziehen. Reste von Pemphigusblasen waren nur im Falle von Epstein und Soyka (123) da, und gerade in diesem Falle wird berichtet, dass der Verschluss nicht im Fötalleben, sondern erst sub partu (es war eine sogenannte Strassengeburt) eingetreten sein könne. Was den Ausschlag giebt, ist aber der Umstand, dass in einer grossen Anzahl von Fällen berichtet wird, das Kind sei völlig ausgetragen und gut entwickelt zur Welt gekommen, anscheinend völlig gesund. Wenn man dem die mit Lues congenita geborenen Kinder gegenüberhält, mit ihrem welken, greisenhaften Aussehen, meist voller Rhagaden und Pemphigusblasen, dann muss man doch sagen, es müsste sehr merkwürdig zugehen, wenn gerade die luetischen Kinder, die noch dazu mit so intensiven Störungen behaftet wären, ein blühendes und gesundes Aussehen zeigen sollten.

Tuberkulose kommt ebenfalls ausser Betracht; sie wäre bestimmt anatomisch nachweisbar.

Anders ist es mit den gewöhnlichen Eitererregern. Sie schaffen keine specifischen anatomischen Veränderungen, sondern Entzündungsprocesse, wie sie auch durch mechanische und chemische Reize hervorgerufen werden könnten. Dass Kokken nur in einem einzigen Falle am Ort der Atresie nachgewiesen sind (im Fall Trumpp's (31) scheint der Bakterienbefund nicht mit der Atresie in Zusammenhang zu stehen, sondern eine secundäre Allgemeininfection zu sein. Er berichtet, dass aus Blut, Lungensaft, Nabelwunde, Nasensecret und Nasenausfluss massenhaft Bakterien cultivirbar waren, und zwar Bact. lactis aerogenes und Bact. coli commune und alkaligenes), dass in einer Anzahl der Fälle die bakteriologische Untersuchung negativ ausfiel, kann nicht die Veranlassung dazu geben, einen infectiösen Ursprung der Atresieen als unwahrscheinlich zu bezeichnen. In der grossen Mehrzahl der Fälle ist eine bakteriologische Untersuchung gar nicht vorgenommen worden.

Doch nicht dieser Mangel ist es, der die Annahme einer bakteriellen Aetiologie erschwert, sondern die Schwierigkeit, mit der man das Zustandekommen der Infection erklären soll. Man müsste doch annehmen, dass diese auf dem Blutwege erfolgt sei, dadurch dass die trennende Scheidewand zwischen mütterlichem und kindlichem Blutkreislauf von den Bakterien an einer Stelle überschritten wurde. Nun waren aber die Mütter während ihrer ganzen Schwangerschaft angeblich gesund; die Mitteilung in Callum's Fall (69), dass die Mutter um die Zeit, als sie zum ersten Mal Leben spürte, einen Kolikanfall gehabt habe, dürfte wohl kaum zur Erklärung herangezogen werden können.

Eine Infection von der Scheide aus ist noch unwahrscheinlicher.

Eine solche führt zu Faultod oder Sepsis von Mutter und Frucht, aber nicht zu isolirter Erkrankung eines inneren kindlichen Organs.

Die Annahme einer ererbten Disposition zu Hämorrhagieen und anderen Erscheinungen, die zu Abhebung von Schleimhaut und secundärer Verwachsung führen könnten, ist zwar sehr schwer zu begründen, es muss aber an sie gedacht werden, denn es ist doch sehr auffallend, wie in einer Anzahl von Fällen die Blutungen aus dem oberen Dünndarm, dem Magen und dem untersten Oesophagus im Vordergrunde stehen. In solchen Fällen besteht das Erbrochene schliesslich fast nur aus Blut, sodass die Kinder direct an Verblutung zu Grunde gehen.

Einen entwicklungsgeschichtlichen Einfluss können wir überhaupt nicht ausschliessen. Wir finden zu häufig die congenitalen Atresieen mit anderen Missbildungen combinirt: Atresia ani, Atresia recti, vollständiger Mangel, oder nur ganz geringe Entwicklung des Omentum majus, monströse Nieren, geringe Grösse derselben, Verdoppelung der Ureteren, vollständige Obliteration derselben, Fehlen der Gallenblase, Nebenmilzen, fötale Stellung oder vollständiges Fehlen des Magens, Missbildungen an den Händen, Sympodie, Defect der vorderen Choledochuswand und Meckel'sche Divertikel sind Abnormitäten, deren Vorkommen beschrieben ist. Besonders die letzten beiden sind wichtig für die Frage der Entstehung der Atresieen, denn sie befinden sich am Darm selbst und an den Stellen, wo Stenosen und Atresieen am häufigsten sich vorfinden. Speciell auf den möglichen Einfluss des Ductus omphalomesentericus, der manche Atresie erklären würde, ist schon von Vielen hingewiesen. Man könnte denken, dass infolge langen Bestehens des Ductus omphalomesentericus irgendwie, vielleicht durch Zug, der Darm in der Gegend von dessen Mündung eine Ernährungsstörung erfahren hat, sodass eine Hämorrhagie mit secundärem Verschluss des Darms die Folge war. Ausserdem findet man in Fällen von Meckel'schem Divertikel im Innern des Darms nicht gerade selten eine Schleimhautfalte. Man könnte denken, dass der Ductus geschwunden, die Falte aber geblieben sei, die dann zu membranösem Verschluss geführt haben könnte.

Recht interessant ist, dass in dem Falle von Gärtner (148) ein Meckel'scher Divertikel vorhanden ist, dass sich aber die Atresieen nicht an der Abgangsstelle, sondern in einiger Entfernung davon oben und unten vorfinden. Man könnte dies als Beweis anführen, dass sein Einfluss nicht besteht, andrerseits aber auch sagen, dass der Einfluss sich nicht nur auf die Abgangstelle beschränkt, sondern noch eine Strecke ober- und unterhalb vorhanden ist. Doch sind dies alles nur Vermuthungen. Einen directen Beweis dafür, dass der Duct. omph.-mes. den Anlass zu den Atresieen und Stenosen gegeben hat, haben wir nicht. Wenn auch in einer Anzahl von Fällen Verwachsung des Nabels mit dem Ileum vorhanden ist, wenn auch in Theremin's Fall (65) die Verlöthung der Schenkel der Ileumschlinge erfolgt sein kann, weil durch den

Zug des Ductus am Scheitel der Schlinge eine Knickung entstand, die zu localer peritonitischer Reizung führte, wenn auch in der Gegend, wo man Meckel'sche Divertikel findet, Stränge ansetzen, deren anderes Ende sich irgendwo anders befestigt, so fehlt doch in allen diesen Fällen die Angabe, dass Reste des Ductus omphalomesentericus darin nachgewiesen sind.

In Ahlfeld's Fall (111) dürfte nicht das lange Bestehen des Ductus die Veranlassung gegeben haben, dass ein grosser Theil des Darms ausserhalb des Nabels liegen blieb, sondern ein Entzündungsprocess am Nabelring, der eine Verwachsung dieses mit dem Darm hervorgerufen hat.

Findet sich somit kein Beweis für den Einfluss des Ductus, so ist doch, wie gesagt, sein Einfluss wegen der grossen Häufigkeit der Atresieen in dieser Gegend auch nicht auszuschliessen, ja er ist sogar nicht unwahrscheinlich. Ihn aber auch auf die Atresieen im Duodenum ausdehnen zu wollen, ist, glaube ich, zu weit gegangen. Ein relativ langsam sich steigernder Zug, den ein erhalten bleibender Ductus nur ausüben könnte, dürfte wohl kaum zu so starker Schädigung des Darms führen können. Man müsste schon annehmen, dass eine plötzlich eintretende Streckung, wie sie vielleicht durch einen Fall der Mutter erfolgen könnte, auf das Duodenum, das ja schon früh an der hinteren Bauchwand angeheftet ist und daher nicht nachgeben kann, besonders schädlich einwirken und durch diese Schädigung zu consecutivem Verschluss führen könnte. Es müsste dann aber eine möglichst directe Verbindung zwischen Nabel und Duodenum bestehen, wie es nur im Nabelschleifenstadium der Fall ist; denn wenn erst der Dünndarm eine Anzahl Schlingen zeigt, dann sind diese m. E. im Stande, eine mechanische Einwirkung so zu dämpfen, dass die directe Einwirkung auf das Duodenum minimal wird. Im Nabelschleifenstadium ist aber der Embryo so klein, dass wohl kaum bei einem Sturz der Mutter das auf den Embryo fortwirkende Trägheitsmoment stark genug ist, um eine Schädigung auf den Anheftungspunkt des Darms auszuüben.

Ob die in einer Anzahl von Fällen vorhandenen Ligamente, die ja, wie ich oben zu zeigen versuchte, einen verhältnissmässig gesetzmässigen Sitz zeigen, im Sinne einer Entwicklungsanomalie zu verwerten sind, halte ich, wie schon oben gesagt, noch nicht für spruchreif. Ihr Sitz, ihr glatter peritonealer Ueberzug, der häufige Mangel jeder sonst auf Peritonitis zu deutenden Erscheinung lassen daran zwar denken, dass sie nicht peritonitischen Ursprungs sind, doch lassen sich weder ontologisch, noch vergleichend anatomisch Beweise für ihre entwicklungsgeschichtliche Bedeutung erbringen. Ich habe eine grosse Zahl Thiere der vergleichend-anatomischen Sammlung des hiesigen anatomischen Instituts (deren Benutzung mir Gehr. Fürbringer in liebenswürdigster Weise gestattete) von den Primaten bis zu den Amphibien hinunter in dieser Hinsicht durchgesehen, doch ohne jeden Erfolg.

Ist dieser Punkt also für die Möglichkeit eines derartigen Einflusses wenig zu verwerthen, so ist es um so mehr das mehrmalige Vorkommen von congenitalen Dünndarmatresieen bei mehreren Geschwistern. Hat auch nur Valenta Gelegenheit gehabt, dies durch die Section nachzuweisen, so berichten doch Kristeller, Forrer, Wuensche, Fairland und Craig, dass den Eltern ihrer Patienten schon ein oder mehrere Kinder unter den gleichen Symptomen kurz nach der Geburt gestorben sind, und es ist wohl nicht daran zu zweifeln, dass bei ihnen ebenfalls Darmverschlüsse den Anlass gaben.

Valenta's Fälle beweisen auch, dass die membranösen Atresieen von dem gleichen Standpunkte zu beurtheilen sind, wie die anderen, dass man sie nicht auf verschiedene Ursachen zurückführen darf. Es ist dies geschehen, trotzdem in verschiedenen Fällen membranöse und strangförmige Atresieen sich gleichzeitig vorfinden.

An dieser Stelle möchte ich auch darauf hinweisen, dass es nicht statthaft ist, die membranösen Verschlüsse als Folge der Hypertrophie von Kerkring'schen Falten anzusehen. Diese sind keine festen Einrichtungen, es sind nichts weiter als Schleimhautduplicaturen, die sich ausbilden, wo der Darm für eine gleichmässige Auskleidung nicht genügend Platz bietet. Darum fehlen sie an mit Chromsäure in situ gehärteten Präparaten (von Curchmann u. A.) an den convexen Stellen der Darmschlingen und treten dafür an den anderen um so mehr hervor.

Die Lippen der Bauhin'schen Klappe könnten dagegen recht wohl hypertrophisch sein. Im Falle von Weiland (116) ist dies auch wahrscheinlich der Fall. Hier fehlt die unterste Lippe. Dafür ist die obere so stark entwickelt, dass sie einen vollständigen Abschluss des Dünndarms gegen das Colon hervorruft.

Ebenso ist es im Fall von Gaupp (121). Da sind beide Lippen hypertrophisch. Ausserdem sollen sie derb und resistent gewesen sein, sodass vielleicht ein Entzündungsprocess, der sich auch oberhalb des Verschlusses in hohem Grade findet, das Hinderniss noch vergrössert haben mag.

Auch die Stenosen lassen sich nicht scharf von den Atresieen trennen. Sie stellen nur geringere Grade derselben Erscheinung dar; ob es berechtigt ist, in so ausgedehnten Stenosen des ganzen Dickdarms, wie sie in drei Fällen angegeben werden, eine primäre Hypoplasie des ganzen Dickdarms anzunehmen, glaube ich anzweifeln zu müssen, wenigstens in Gidionsen's Falle (156), dem einzigen der drei, bei dem mir eine Beschreibung des Präparates zur Verfügung steht. Der ganze Dickdarm ist bis zur normalen Afteröffnung hochgradig verengt, aber nirgends verschlossen, oder an irgend einer Stelle besonders stenosirt und in normaler Lagerung. Nur das Cöcum ist etwa kleinfingerdick und mit äusserst zähem, festem Meconium straff gefüllt. Gleich über der Klappe ist nach einer Einschnürung das Ileum schon durch Kindspech erweitert,

um 15 cm aufwärts abermals in eine ganz bedeutend durch Meconium ausgedehnte Darmpartie überzugehen, die bei der Operation eröffnet wurde. Der ganze Dünndarm bleibt dann über die Norm weit bis zum Duodenum hinauf, wenn auch nicht in dem starken Umfange, wie an der erwähnten Stelle. Ob da nicht ausser obigen zwei Stenosen, die wohl sicher nicht durch Contraction der Darmmusculatur zu erklären sind, wie Gidionsen meint, nicht noch eine stärkere vorhanden war? Das Colon selbst war leicht für eine Sonde durchgängig; ein vollständiger Mangel von Meconium in ihm wäre daher ohne diese Annahme schwer denkbar.

Zum Schlusse ist noch eine Theorie zu erwähnen, die verschiedene Anhänger gefunden hat, nämlich dass die Atresieen vielleicht auf Anomalieen der Gefässversorgung beruhen. Von Nobiling wird berichtet, dass eine Arteria omphalomesenterica eine Schlinge gebildet habe, die eine Stenosirung des Darms veranlasste. Wyss giebt in zwei von ihm beobachteten Fällen Atrophie durch Gefässmangel als Ursache an. Wenn diese Erklärung auch für diese Fälle gelten mag, so ist sie es doch in den anderen bestimmt nicht. Meist wird berichtet, dass das Mesenterium an den Stellen der Atresieen zwar verkürzt sei, eine Versorgung der artretischen Darmstrecken mit Gefässen ist aber vorhanden, und ich bin der Ueberzeugung, dass die geringe Stärke der Gefässe wohl eher als Folge, denn als Ursache der Atresieen angesehen werden kann.

Es handelt sich nun noch darum, ob die in einer grossen Anzahl von Fällen sich findenden Veränderungen an der Schleimhaut im oberen dilatirten Darmstück und im Magen auf dieselben Ursachen zurückgeführt werden können, die zu den Stenosen und Atresieen geführt haben. In den Fällen, in denen Sanduhrmagen besteht, oder membranöse Scheidewände ihn in mehrere Theile scheiden, ist dies nicht unwahrscheinlich. Ob aber eine Ulceration, mag sie zur Perforation geführt haben oder nicht, damit im Zusammenhang steht, ist viel zweifelhafter. Sie könnte auch eine Folge der Kothstauung sein. Es wird ja fast überall berichtet, dass sich im oberen Darmabschnitte bald mehr bald weniger Hyperämie findet. In einigen Fällen werden sogar bedeutende Hämorrhagieen in der Schleimhaut beschrieben. An diesen Stellen könnte recht wohl Geschwürsbildung eingesetzt haben.

Hierzu muss auch Hecker's Beobachtung angeführt werden. Bei einem durch die Wendung zu Tage beförderten Kinde, das noch 20 Stunden unvollkommen gelebt hatte, fand er den Magen, namentlich im Pylorustheil, durch zahllose stecknadelkopf- bis erbsengrosse, wie mit dem Locheisen herausgeschlagene Lücken zerfressen. Die Lücken drangen durch die Mucosa, das submucöse Zellgewebe, zum Theil auch durch die Muscularis bis auf das Peritoneum, welches letztere aber unversehrt war. Das zwischen den Lücken befindliche Gewebe war etwas wulstig, aber nicht erweicht gewesen. Nur nachdem das Präparat mehrere Tage in

Wasser und Weingeist gelegen, war auch die dazwischen liegende Schleimhaut gallertig erweicht und liess sich leicht abstreifen. Das Kind hatte während des Lebens nur etwas versüssten Thee getrunken. Die Section war 24 Stunden nach dem Tode gemacht, und da der Fundus des Magens völlig unversehrt war, wurde es schwer, die beschriebene Veränderung des Magens als Leichenphänomen, bedingt durch Selbstverdauung des Magens, anzusprechen.

Dieser Fall beweist, dass ähnliche Veränderungen, wie sie bei Dünndarmatresieen am Magen beschrieben wurden, auch ohne diese vorkommen, also nicht auf Stauung im Darmkanal bezogen zu werden brauchen.

Suchen wir nun endlich zu einem Entschluss zu kommen, welche beiden Möglichkeiten, Enteritis oder Entwicklungsanomalie, wir für zutreffend erklären sollen, so müssen wir uns eingestehen, dass wir leider in der grossen Mehrzahl der Fälle weder für das eine, noch für das andere einen directen Beweis haben. Einigermaassen klar liegen nur wenige Fälle. Es sind dies: Marckwald's Fall wegen des positiven Bakterienbefundes; Ahlfeld's Fall, weil der fehlende Darmtheil in dem Nabelschnurbruch wirklich nachgewiesen wurde; auch noch die Fälle mit Hypertrophie der Lippen der Valvula Bauhini und die mit Gefässanomalieen mögen dazu gehören. Unter diesen Fällen mit für die Aetiologie verwerthbarem Befund ist also nur ein einziger, der die Erklärung gestattet, dass der Verschluss des Lumens durch einen auf Bakterieninvasion beruhenden Schleimhautprocess erfolgt sei. Doch dieser einzige Fall ist es gerade, der uns hindert, einen derartigen Vorgang als nicht möglich abzuweisen, so schwer denkbar es auch ist, wie die Infection zu Stande gekommen sein mag und warum sie sich nur auf den Darm beschränkt hat. Wir müssen also beide Erklärungsmöglichkeiten offen lassen.

Betrachten wir nun den an der hiesigen Kinderklinik beobachteten Fall, der im hiesigen pathologischen Institut zur Section kam.

Krankengeschichte.

Adam Z., geb. den 29. XII. 1901, wird am 2. I. 1902 in die Luisenheilanstalt aufgenommen.

Eltern sind gesund. Ein Bruder ist 2 Jahre alt, gesund; Patient ist rechtzeitig spontan geboren. Von Geburt an bricht das Kind; erst brach es Kindspech, dann grün, dann braun. Es hat gar nichts bei sich behalten; Stuhl hat es bis jetzt noch nicht gehabt.

Status praesens: Kind etwa seinem Alter entsprechend. Kein Ikterus. Nabelschnur mumificirt, noch nicht abgefallen. Nabel reactionslos, demarkirt. Beide Fontanellen offen, Nähte wenig klaffend; grosse Fontanelle ist eine Spur eingesunken. Schmerzlicher Gesichtsausdruck. Von Zeit zu Zeit hört man lautes Gurren. Dann bemerkt man auf dem stark meteoristisch aufgetriebenen Abdomen peristaltische Wellen, die sich meist von links

nach rechts, zuweilen aber auch in entgegengesetzter Richtung verschieben und zuweilen kolossale Intensität annehmen, sodass grosse Tumoren sich aus der Bauchwand vordrängen.

Geringe Phimose. Hernien nicht nachweisbar. Anus ist gut gebildet. Die Sonde stösst in einer Höhe von 4—4½ cm auf Widerstand. Einige gelbweisse, stuhlartig aussehende Bröckelchen drängen sich aus dem After heraus. Sie scheinen mikroskopisch zum grossen Theil aus Zellen zu bestehen. Auch bei der Digitalpalpation gelangt man nur bis zur gleichen Höhe. Ob hier ein völlig geschlossenes blindes Ende vorliegt, lässt sich nicht unbedingt entscheiden. Ein Tumor ist im Leibe nicht zu fühlen. Das Kind bricht während der ersten Stunden seines Aufenthalts mehrmals Koth. Es ist sehr unruhig.

Kein Fieber, Puls sehr klein, frequent.

Urin wird beim Pressen mehrmals gelassen. Bei der Digitaluntersuchung fühlt man beim Pressen nichts gegen den Finger andrängen.

Ordination: Milch ¼, Schleim ¾, kalt, theelöffelweise. Warmwasserklystire in starkem Strahl applicirt. Dabei werden kleine blutige Schleimhautfetzen abgespült. Mehrere Bäder von 31 °, protrahirt. Alles ohne Einfluss auf das Befinden des Patienten.

3. I. Operation (Prof. Lossen): Schnitt oberhalb der linken Inguinalgegend durch die Bauchdecken und das Peritoneum. Wegen unmittelbarer Collapsgefahr wurde auf genaue Austastung des Darms verzichtet und die Operation so rasch als möglich beendet. Es liegt auch eine Darmschlinge vor, die dem Dickdarm zu entsprechen scheint. Diese wird nach vorheriger Vernähung der Serosa an die Bauchdecken eröffnet und die Schleimhaut nach aussen genäht. Es entleert sich im Strahl massenhaft grüner dünnflüssiger Stuhl (⅛—¼ Liter). Der Meteorismus lässt beträchtlich nach. Verband.

Temperatur um 4 Uhr Abends 38,6, um 8 Uhr Abends 37,4.

Wandumgebung Abends 7 Uhr leicht entzündlich geröthet. Aus dem Anus praeternaturalis strömt von Zeit zu Zeit beim Pressen des Kindes im Schuss dünnflüssiger, Dünndarminhalt entsprechender Stuhl. Das Kind hat nicht mehr gebrochen, viel geschlafen.

4. I. Patient trinkt gut, kein Fieber, Stuhlentleerung ungehindert. Temperatur Morgens 8 Uhr 36,9, Abends 4 Uhr 37,0.

5. I. Der Stuhl, der aus der Fistel ausfliesst, ist heute wesentlich dicker, er sieht gehackt aus. Temperatur 8 Uhr Morgens 39,2, 4 Uhr Abends 36,7.

6. I. 200 Milch, 400 Schleim, 15 Milchzucker. Befinden befriedigend. Temperatur 8 Uhr 36,8, 4 Uhr 36,3.

7. I. Ein paar Nähte sind ausgerissen. Die Wunde klafft etwas. Der Darm scheint mit der Umgebung fest adhärent. Temperatur 8 Uhr 36,4, 4 Uhr 36,2.

8. I. Das Kind trinkt schlecht, es macht etwas verfallenden Eindruck. Kein besonderer Meteorismus; kein Fieber. Ab und zu stärkere Peristaltik. Temperatur 8 Uhr 36,9, 4 Uhr 35,5.

9. I. Das Kind trinkt schlecht; Stuhl dünn, Temperatur sehr niedrig, sinkt gegen Abend immer mehr. Grosse Fontanelle etwas eingesunken. Ziemlich oft, auch schon tagsüber Singultus, kein Erbrechen.

Excitantien, Kochsalzinfusion 100 gr, Spirit. aether., Liqu. ammon. anis. āā, halbstündlich 2 Tropfen.

Patient erholt sich etwas. Temperatur 8 Uhr 35,4, 4 Uhr 36,0.

10. I. Um 5 Uhr Morgens Exitus letalis. Der letzte entleerte Stuhl ist schwärzlich braun. Blut, das auch am betreffenden Tupfer haftet, stammt wohl aus der Umgebung der Wunde.

Klinische Diagnose: Hochstehende Atresia recti. Ileus. Anus praeternaturalis. Kothfistel.

Sectionsbefund: Mässiger Ernährungszustand. Aeusserlich keinerlei Missbildungen, wohlgebildeter After. Im linken Hypochondrium die künstliche Afteröffnung, in der meconiumähnliche Massen sich finden.

Brustsection: Ohne Besonderheiten. Keine Missbildung im Gebiet des Halses und der Brust. Ductus Botalli durchgängig, ebenso Foramen ovale.

Bauchhöhle: Es liegen unter dem Magen stark geblähte Darmschlingen vor. Diese gehören dem Dünndarm an. 50 cm nach der Plica duodenojejunalis findet sich der künstliche After. Der abführende Schenkel des künstlichen Afters ist sehr stark gebläht, viel stärker als der zuführende, der sich in mässigem Dilatationszustand befindet. 20 cm unterhalb des künstlichen Afters findet sich am abführenden Schenkel eine erste Stenose, der sofort nach $1^1/_2$ cm eine zweite folgt. Nun wird der Dünndarm ganz dünn, doch nicht gleichmässig. Auf Strecken, die fadendünn sind, folgen solche relativer Erweiterung von etwa 3—4 mm Durchmesser. Hier ist der Darm dunkler, anscheinend gefüllt. Der Dickdarm ist wie eine dünne Bleifeder, jedoch von gleichmässigem Volumen, nirgends verengt. Am herausgenommenen Präparat kann man vom After ohne Weiteres 10 cm mit dicker Sonde eindringen, eine Stenose im Rectum oder Dickdarm ist nicht nachzuweisen.

Anatomische Diagnose: Multiple Stenosen des Dünndarms, Anus praeternaturalis 50 cm nach der Plica duodenojejunalis im Dünndarm angelegt. Erste Stenose 70 cm von der Plica duodenojejunalis entfernt. Keine Stenose im Rectum oder Dickdarm.

Die Baucheingeweide wurden mit ihrer ganzen Umgebung in Zusammenhang herausgenommen und aufbewahrt. Der genauere Befund an diesem Präparat ist folgender:

Der Magen ist leicht gebläht, anscheinend mit hypertrophischer Musculatur versehen. 3 cm vom Pylorus entfernt ist die grosse Curvatur durch eine tiefe Furche eingebuchtet, sodass der Magen Sanduhrform erhält (Fig. 2). An der Stelle der Einbuchtung ist auch das Omentum majus bedeutend verkürzt, doch nicht verdickt, oder narbig verändert; sondern es zeigt auch an dieser Stelle, an der gerade ein grösseres Gefäss verläuft, normale Structur. Es ist durchweg sehr fettarm. Die Bursa omentalis bildet durch diese Verkürzung des Omentums keinen einheitlichen Sack, sondern zwei durch einen engeren Teil miteinander communicirende Beutel.

Der obere horizontale Schenkel des Duodenums verläuft ungefähr

normal. Mit seinem absteigenden Schenkel tritt das Duodenum hinter das Colon und macht dort eine leicht nach links convexe Biegung. In der Höhe des Hilus der rechten Niere liegt die Umbiegungsstelle in die Pars horizontalis inferior, die dicht an der Mittellinie nach abwärts in das Jejunum übergeht.

Mit Ausnahme der Pars horizontalis superior und des obersten Theils der Pars descendens liegt das gesammte Duodenum bedeckt von einer Gefäss führenden Platte, die oben, rechts und unten vom Anfangs-

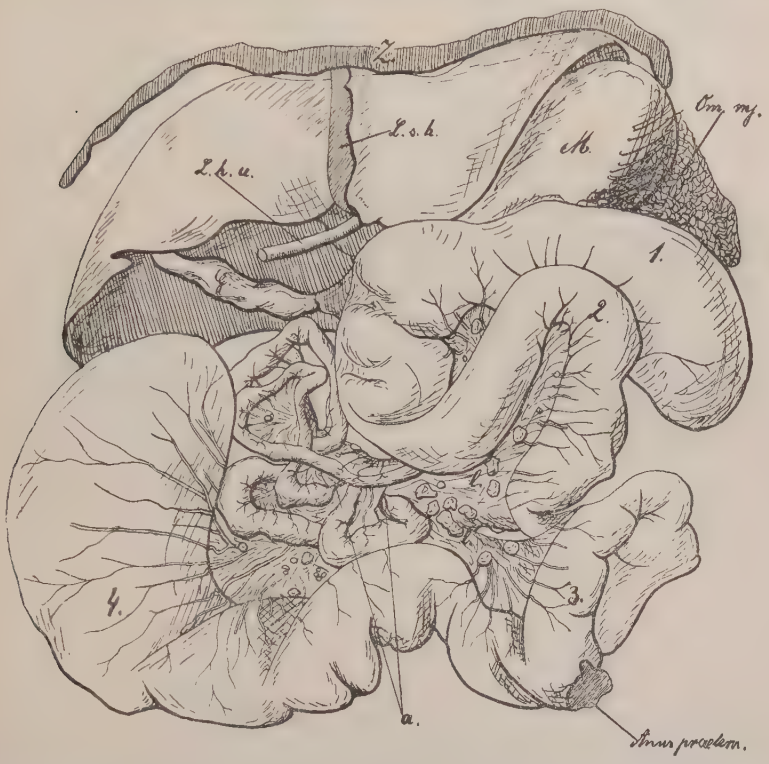

Fig. 1.

Situs der Bauchcingeweide. *Z* Zwerchfell, *M* Magen, *Om. mj.* Omentum majus, *G* Gallenblase, *L. s. h.* Ligamentum suspensorium hepatis, *L. h. u.* Ligamentum hepato-umbilicale, *l* Lymphdrüsen, *a* Atresieen, *1 2 3 4* Jejunalschlingen. ($^2/_3$ nat. Grösse.)

theil des Colons begrenzt wird, also dessen Mesocolon ist, links dagegen sich im oberen Theil in das Mesocolon transversum, im unteren in das Mesenterium des Dünndarms fortsetzt. Die Flexura duodenojejunalis wird vom Cöcum mit der Einmündung des Ileums bedeckt, das jedoch beweglich an einem die Duodenojejunalgrenze überbrückenden Mesenterium angeheftet ist.

Die drei ersten Schlingen des Dünndarms liegen in der linken Seite, die dritte ist mit dem künstlichen After versehen. Darauf folgt eine vierte,

rechts gelegene, die blindsackförmig endet. Diese Schlingen zeigen oberhalb des künstlichen Afters mässige, unterhalb starke Dilatation, sodass der Umfang direkt über der ersten Atresie 9 cm beträgt. Der Anus praeternaturalis ist vom Pylorus 65 cm, die erste Atresie 91,5 cm entfernt.[1]) Die erste Atresie besitzt eine Länge von 3 mm und eine

Fig. 2.

Der Dünndarm ist nach links unten gezogen, sodass der Magen, der rechte Theil des Colon, des Processus vermiformis etc. freiliegen. *C* Coecum, *D* Duodenum, *E* Einbuchtung des Magens, *P* Pylorus, *N* rechte Niere, *R* Rectum, *co* Colon, *P. v.* Processus vermiformis, *il* Ileum. Sonstige Bezeichnung wie in Fig. 1. ($^2/_3$ nat. Grösse.)

Dicke von 2 mm, dann ist der Darm anscheinend durchgängig auf eine Länge von $1^1/_2$ cm, mit einem Umfange von 3 cm. Nun folgt eine

[1]) Sämmtliche Maasse sind an der dem Mesenterialansatz gegenüberliegenden Seite des Darms gemessen. Die Ausdrücke Stenosen und Atresieen beziehen sich auf den äusseren Eindruck, den der Darm an diesen Stellen macht. Da er nicht der Länge nach eröffnet wurde, können natürlich sowohl an den Stenosen wie an den anscheinend durchgängen Zwischenstücken noch äusserlich nicht sichtbare Membranen, die das Lumen unterbrechen, vorhanden sein.

zweite Atresie von 2 mm Durchmesser, und gleich 5 mm darauf eine dritte von 1 mm Dicke. Das zwischen beiden liegende Darmstück erreicht nur eine Dicke von 3 mm. Es reihen sich nun aneinander: $6^1/_2$ cm anscheinend durchgängiger Darm 3—5 mm dick; vierte Atresie $3^1/_2$ cm lang, $^1/_2$—1 cm dick; Darm 2 cm lang, 4 mm dick; fünfte Atresie 2 mm lang, 1 mm dick; Darm 5 cm lang, anfangs 3 mm, allmählich 7 mm dick werdend; sechste Atresie 3 mm lang, 1 mm dick; Darm $3^1/_2$ cm lang, 4 mm dick; siebente Atresie 2,2 mm lang, 1—2 mm dick; Darm 9 cm lang, anfangs 3 später bis 7 mm dick; achte Atresie 3 mm lang, 1 mm dick; Darm $3^1/_2$ cm lang, 5 mm dick (dies Stück

Fig. 3.

Das Coecum ist nach unten umgeklappt, sodass die dorsalwärts gewendete eigentliche Vorderseite desselben sichtbar wird. *Rec* Recessus, *I* Abschnitt des Mesenterium commune für das Jejunum, *II* Dto. für das Ileum, *III* Dto. für den Anfangstheil des Colon. ($^2/_3$ nat. Grösse.)

zeigt nach 1 cm Länge eine circuläre Einschnürung, wo die Dicke auf 3 mm reducirt ist); neunte Atresie 1,3 cm lang, 1 mm dick; anscheinend durchgängiger Darm von wechselnder Dicke 34 cm lang bis zur Einmündung ins Colon (zuerst 9 cm allmählich anschwellend von 3 auf 7 mm, dann plötzlich Verengerung auf 3 mm, von da 2 cm lang gleich bleibend, dann $5^1/_2$ cm lang, 6—7 mm dick, wieder Verengerung auf 3 mm bis 2 cm vor der Klappe, wo der Durchmesser auf 4 mm ansteigt.

Der Dickdarm besitzt eine Gesammtlänge von 46 cm. Sein Anfangstheil liegt direkt über der Flexura duodenojejunalis medial vom Hilus der rechten Niere und beginnt mit einem $2^1/_2$ cm langen ziemlich

beweglichen Abschnitt, in den der Processus vermiformis einmündet. Der Wurmfortsatz ist 6 cm lang und besitzt 4 cm von der Valvula ileocolica eine so scharfe Biegung, dass die beiden Schenkel nahezu parallel verlaufen. Er liegt quer dem unteren Pole der rechten Niere auf und besitzt an seinem Anfang und Ende ein Mesenteriolum, während der Zwischentheil von der Umbiegungsstelle jeweils $1^1/_2$ cm proximal- und distalwärts einen vollständigen fibrösen Ueberzug besitzt, der ihn am unteren Pol der rechten Niere anheftet.

Das Colon zeigt zunächst ganz ähnliche Verhältnisse wie der Processus vermiformis. Es ist im Anfang beweglich, mit Mesocolon versehen, zieht dann erst nach rechts hinten unten, dann direct nach rechts, um auf der rechten Niere umzubiegen und quer von rechts nach links zu verlaufen bis zur Kreuzung mit der Pars descendens duodeni. Diese Colonschlinge umzieht den Hilus der rechten Niere und ist ebenso wie der Processus vermiformis an der Umbiegungsstelle mit einem Ueberzug versehen, der anscheinend entzündlichen Ursprungs ist, während auf der übrigen Strecke die befestigende Membran sich in einer Linie an der Rückseite des Colons ansetzt. Die Seite des Cöcums und des Processus vermiformis, die normalerweise ventral gerichtet sein müsste, ist nach der dorsalen Seite hinübergeklappt (Fig. 2 u. 3). Der Zwischenraum zwischen den beiden Colonschenkeln ist, wie schon oben gesagt, mit einer gefässführenden Membran bedeckt, die anscheinend das an der rechten Niere und hinteren Bauchwand angewachsene Mesocolon dieser Schlinge ist. Man sieht durch sie hindurch den oben angegebenen Verlauf des Duodenums durchscheinen. Von der Kreuzungsstelle des Colons und der Pars descendens duodenalis an zieht das Colon zuerst nach links vorne unten, dann nach links hinten oben, kreuzt nun quer das obere Drittel der linken Niere und biegt schliesslich wieder nach rechts hinten um, bis es den oberen Pol der linken Niere erreicht hat. Nun zieht es erst am oberen, dann am lateralen Rande der linken Niere entlang bis zum unteren Pol, wo es in die Flexura sigmoidea übergeht und endlich in dem in der Mittellinie verlaufenden Rectum endet. Das Colon ist durchweg contrahirt, bleistiftstark, ohne Atresie und Stenose.

Eine Radix mesenterii fehlt; es besteht ein unvollständiges Mesenterium commune, dessen Dickdarmtheil sich nach rechts hinübergelegt hat und durch entzündliche Adhäsionen dort angeheftet ist. Dadurch ist ein dem normalen ähnelnder Zustand hergestellt, der aber durch die Frische der Adhäsionen und durch das Fehlen der eigentlichen Radix als nur scheinbar normal gekennzeichnet wird. Die Flexura duodenojejunalis ist ebenfalls durch ein Band (von $1^1/_2$ cm Länge), anscheinend entzündlichen Ursprungs mit der hinteren Bauchwand, etwas rechts von der Mittellinie, verbunden.

An dem Mesenterium commune lassen sich drei Abschnitte abgrenzen, je einer für das Jejunum, das Ileum und den Anfangstheil des

Colon. Der erste wird von dem des Ileums geschieden durch den Hauptstamm der den Dünndarm versorgenden Gefässe, dieser von dem des Colon ascendens durch die Arteria ileocolica. Der letzte ist vom Mesocolon transversum ebenfalls durch ein Gefäss getrennt (Arteria ileocolica media?).

Auf der Strecke zwischen dem Ursprung des Mesenterium superior und dem Cöcum, wo also die Arteria ileocolica verläuft, finden sich zwei Recessus, die dadurch entstehen, dass eine Gefässe führende Membran das Mesenterium an dieser Stelle überbrückt. Sie ist in der Mitte des Weges mit dem Mesenterium verwachsen und schickt hier zwei kleinere Gefässe in das Mesenterium des Ileums hinein.

Geschwollene Lymphdrüsen von Hirsekorn- bis Erbsengrösse finden sich längs der Gefässe in grosser Menge. Sie sind besonders gross und zahlreich in dem dem Jejunum angehörenden Theil, während sie überall, wo das Darmlumen reducirt ist, ebenfalls meist geringen Umfang zeigen.

Das Mesocolon ist dort, wo das Colon der rechten resp. linken Niere anliegt, der hinteren Bauchwand angeschlossen und zwar links fest verwachsen (wie normal), rechts dagegen auf der Unterlage verschieblich. Die Zwischenstrecke besitzt ein kurzes Mesocolon transversum. Das Mesocolon der Flexura sigmoidea ist dagegen sehr lang. Das Omentum majus ist mit seiner unteren Fläche mit dem Colon transversum verwachsen, von der Kreuzungsstelle mit der Pars descendens duodenalis bis zur Umbiegungsstelle um den oberen Pol der linken Niere, und geht dann auch links oben noch auf die Bauchwand über bis zur Zwerchfellgrenze.

Ein Recessus duodenojejunalis ist nicht nachweisbar; der Recessus intersigmoideus bildet eine flache Grube. Sonstige Recessus finden sich noch am Processus vermiformis, gebildet durch die diesen überziehende Membran und das Peritoneum, ferner am oberen Pol der linken Niere, wo zwei zum Darm verlaufende gefässführende Falten einen Recessus umschliessen.

Die Gefässe des Dünndarms verlaufen zum grössten Theil von einem Punkte aus, vom Ansatzpunkt des Mesenterium commune an der Duodenojejunalgrenze, wo die Arteria mesenterica superior aus der Aorta entspringt. Sie besitzen die normale Anzahl Arkaden.

Nur die letzten 7 cm des Ileums erhalten ein von der Arteria ileocolica kommendes Randgefäss, von dem aus dann die Darmgefässe die Entfernung von $^1/_2$ cm zwischen ihm und Ileum ohne Arkadenbildung geradlinig durchlaufen.

Ebenso wird der ganze Anfangstheil des Colons, der sein Mesenterium vom Mesenterium commune erhält durch ein aus der Arteria ileocolica kommendes Randgefäss versorgt.

Der makroskopische Befund bietet uns demnach ausser den Atresieen und Stenosen im vorliegenden Falle zweierlei: einerseits Entwicklungs-

anomalieen, die sich auf die Lagerung des Darmkanals und die Gefässe des unteren Dünn- und oberen Dickdarms beziehen; anderseits einen Entzündungsprocess am Peritoneum. Keine dieser Thatsachen steht aber in sichtbarem Zusammenhang mit den Atresieen und Stenosen. Die Peritonitis hat ihre Localisation hauptsächlich am Anfang des Dickdarms. Die Lagerungsanomalie betrifft den ganzen Dünn- und den Anfang des Dickdarms. Die Anomalie im Gefässverlauf findet sich ebenfalls an anscheinend durchgängigen Darmstrecken. Kurz, die makroskopische Untersuchung ist nicht im Stande, uns der Lösung des Räthsels näher zu bringen.

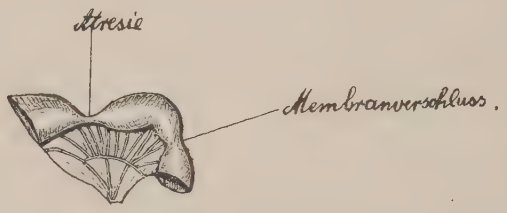

Fig. 4.
Das mikroskopisch untersuchte Darmstück. (Nat. Grösse.)

Mikroskopisch untersucht wurde das in Fig. 4 abgebildete Darmstück, in dem eine Atresie (Nr. 8) und ein makroskopisch scheinbar stenosirter Darmtheil sich befinden; ausserdem ein die Einbuchtung des Magens kreuzender Streifen.

Die Stücke wurden in Celloidin eingebettet, die Schnitte mit Hämatoxylin-Eosin, Alaunkarmin und nach VAN GIESON gefärbt. Letztere Färbung lieferte die instructivsten Bilder. Auf Bacterien wurde mit Gentianaviolett, Carbolmethylenblau und nach GRAM gefärbt.

Betrachten wir zunächst den Befund an der scheinbaren Stenose. Ueber ihr ist der Darm prall gefüllt mit desquamirten Epithelien, deren Kerne in der der Schleimhaut zunächst gelegenen Schicht sich zum grossen Theil noch färben. Die Schleimhaut ist dadurch an die Wand gedrückt. Sie ist oberflächlich arrodirt und zeigt an verschiedenen Stellen Infiltrationen von geringer Grösse, sowie vereinzelt minimale frische Hämorrhagieen.

Weiter unten wird das Lumen enger, die Submucosa breiter, etwas gefässreicher. Ring- und Längsmuskelschicht zeigen dieselbe Breite wie vorher. Die Längsmusculatur ist an der Peripherie von zahlreichen radiär verlaufenden Spalten durchzogen, in die sich das lockere, zellarme Bindegewebe des peritonealen Ueberzugs fortsetzt. In einigen dieser Spalten sind Gefässe im Durchschnitt getroffen.

In der Submucosa treten eigenthümliche alveoläre, mit grosskernigen Zellen angefüllte Räume hervor, die wohl als mit gewucherten Endothelien angefüllte Lymphspalten anzusehen sind. In ähnlicher Weise finden sich diese Räume zwischen der Längs- und Ringmusculatur, nur

sind sie hier meist nicht vollständig mit Zellen angefüllt, sondern mit einer körnigen Grundsubstanz, in der die Zellen in grösserer oder geringerer Zahl liegen.

An nun folgenden Schnitten ist nur die Kuppe der Schleimhaut noch getroffen, an der kein Darmlumen mehr zu sehen ist, sondern nur noch die Basen der Drüsen im Bereich des Schnittes liegen.

Auch diese fehlen in den nächsten Schnitten, sodass der Raum innerhalb der Längs- und Ringmusculatur nur noch von Bindegewebe, dem der Submucosa vollständig gleichend, ausgefüllt ist.

Umgekehrt wie es sich geschlossen, öffnet sich das Lumen auch wieder; zuerst erscheint die Kuppe des unteren Darmtheils. Schliesslich ist wieder das gleiche Bild vorhanden, wie oberhalb: prall gefüllter Darm, mit comprimirter und oberflächlich arrodirter Schleimhaut, auch hier mit kleinzellig infiltrirten Stellen von geringem Umfang und kleinen Hämorrhagieen.

An der fadenförmigen Atresie zeigen Längs- und Ringmusculatur nahezu denselben Befund wie an obiger Stelle. Die Breite ist ungefähr dieselbe, sie ist ebenfalls stark zerklüftet. Zwischen Längs- und Ringmusculatur finden sich die gleichen alveolären Räume. Der Raum innerhalb der Musculatur zeigt jedoch ein etwas anderes Bild. Während an der obigen Membran im Wesentlichen das Bindegewebe überwiegt, und die Gefässe einen relativ geringen Raum einnehmen, ist es hier umgekehrt. Die Gefässe sind relativ gross und zahlreich, sodass nur wenig Raum für die bindegewebige Grundsubstanz übrig bleibt. Sehr interessant ist es, dass man hier die Herkunft der Gefässe genau nachweisen kann. In einer Anzahl der Schnitte sieht man ein Gefäss in der Längsrichtung getroffen, das direct aus dem Mesenterium kommt, die Musculatur durchbricht und in den von Gefässen erfüllten Raum eintritt, wo es nicht weiter zu verfolgen ist, da es hier anscheinend gewunden verläuft.

In den Schnitten durch die Einbuchtung des Magens ist die Schleimhaut oberflächlich leicht arrodirt; es finden sich zwei kleine Geschwüre, nicht einmal stecknadelkopfgross bei makroskopischer Betrachtung erscheinend, die bis auf die Submucosa gehen. Sonst ist die Schleimhaut aber normal, ebenso zeigen Submucosa und Muscularis keine Abnormitäten, mit Ausnahme vielleicht zweier kleiner in die Schleimhaut eindringender Submucosazapfen, die aber ebenfalls normale Structur zeigen.

Die bacterielle Untersuchung ergab überall ein vollständig negatives Resultat.

Im Darminhalt zwischen den Atresieen keine Lanugohaare, nur zelliger Detritus. Im Chloroformextract desselben kein nachweisbarer Gallenfarbstoff.

Obiger Befund ergiebt also, dass an dem von aussen zwar stenosirt, aber durchgängig erscheinenden Darmtheil thatsächlich ein vollständiger Verschluss des Lumens durch eine Membran vorhanden ist. Wie mag

sie entstanden sein? Wenn sich auch oberhalb und unterhalb von ihr kleinzellige Infiltration in vielen Schnitten findet, so beweist dies doch nichts für einen entzündlichen Ursprung. Die Infiltrationen dürften als Reaction der Schleimhaut auf den mechanischen Reiz aufzufassen sein, den der die Darmstücke prall ausfüllende Darminhalt ausübte. Die Membran selbst macht nicht den Eindruck, als ob sie entzündlichen Ursprungs sei, es ist kein Narbengewebe, das den Raum ausfüllt, es ist ganz lockeres Bindegewebe, das ganz dem der Submucosa gleicht und mit ihm vielleicht identisch ist. Auch an der Atresie ist es keine Narbe, die das Lumen schliesst; dies müsste aus straffem, gefässarmem Bindegewebe bestehen. Hier haben wir aber geradezu einen Ueberfluss an Gefässen, die direct aus dem Mesenterium stammen. Der Raum zwischen ihnen wird mit lockerem Bindegewebe ausgefüllt.

Die Sanduhrform des Magens ist dem mikroskopischen Befunde nach ebenfalls nicht mit entzündlichen Processen in Zusammenhang zu bringen. Es findet sich keine narbige Einschnürung des Magens. Die kleinen Geschwürchen sind ganz frisch, ausserdem zu unbedeutend, um von Einfluss sein zu können.

Man muss demnach wohl die Einbuchtung der Wand des Magens auf entwicklungsgeschichtliche Ursachen zurückzuführen suchen. Welcher Art sie sind, und ob es sich darin vielleicht um einen Rest der Segmentation im Darmkanal handelt, ähnlich den Oesophagusstenosen Mehnert's, lässt sich nicht sagen.

Können wir somit den Befund am Magen durch Annahme einer Entwicklungsanomalie wenigstens zu deuten versuchen, so geht dies am Darm nicht so ohne Weiteres. Wir finden hier einen Defect der Schleimhaut eines Theiles, der entwicklungsgeschichtlich unzweifelhaft angelegt sein muss, der nicht einfach fehlen kann. Es ist ja der epitheliale Theil des Darms überhaupt das Erste, was angelegt wird. Wenn hier ein Defect in der Anlage wäre, müsste auch die Musculatur hier fehlen, denn diese ist erst etwas Secundäres, das vom Mesenchym erst hinzukommt. Man müsste doch annehmen, dass sie dort nicht zur Entwicklung kommen könnte, wo die Grundlage, das Epithel des Entoderms einen Defect zeigt. Wir müssen daher schliessen, dass wo die Musculatur vorhanden ist, auch das Epithel bestanden hat, und dass dieses erst später verschwunden ist. Wie das nun geschehen ist, ist unklar und wird auch durch den mikroskopischen Befund nicht aufgeklärt. Man könnte vielleicht denken, dass das Primäre die Gefässwucherung sei, die das Epithel verdrängt hätte. Bei einem derartigen Verlauf brauchte es nicht zu einer Narbenbildung bei Durchtrennung des Epithelschlauchs zu kommen; doch ist auch diese Erklärung nur eine gezwungene, denn sie würde auch wieder nur eine Art der Atresieen erklären, für die Entstehung des membranösen Verschlusses aber unbrauchbar sein, weil hier der Gefässreichthum nicht grösser ist, wie überhaupt in der Submucosa.

Wir können also auch in obigem Falle keinen sicheren Schluss auf die Entstehung von congenitalen Dünndarmatresieen und Stenosen ziehen. Vielleicht hätte eine genaue mikroskopische Durchforschung sämmtlicher sich findenden Atresieen ein etwas günstigeres Resultat ergeben. Leider musste auch in diesem Falle, wie in so vielen anderen, das Präparat möglichst geschont werden. Derartige Fälle gehören eben immer noch zu den grössten Raritäten der pathologisch-anatomischen Sammlungen. Man sollte eigentlich meinen, dass dies nicht so wäre. Theremin hat seiner Zeit berichtet, dass von 150 000 Kindern des St. Petersburger Findelhauses 9 wegen congenitalen Dünndarmverschlusses zu Grunde gingen. Wenn auch dies Verhältniss nicht ganz der Wirklichkeit entsprechen mag, so müssten doch immerhin bei der circa zwei Millionen jährlich betragenden Geburtenziffer Deutschlands allein in Deutschland jedes Jahr eine grössere Anzahl derartiger Fälle zur Beobachtung kommen. Es müsste also genügend Untersuchungsmaterial vorhanden sein. Dass dem nicht so ist, daran ist vielleicht Schuld, dass bisher von der grossen Menge der in den ersten Lebenstagen verstorbenen Kinder nur eine verhältnissmässig geringe Anzahl sich in ärztlicher Behandlung befand, geschweige denn zur Section kam. Wenn sich dieser Zustand einmal bessern wird, wenn vor Allem auch Vergleichsmaterial in genügender Menge vorhanden ist, dann dürfte die Beantwortung der Frage nach den Ursachen zur Entstehung der Dünndarmstenosen und Arterieen erheblich erleichtert werden.

Zum Schlusse erfülle ich die angenehme Pflicht, meinem hochverehrten Lehrer, Herrn Geheimerath Arnold, für die gütige Ueberweisung der Arbeit meinen verbindlichsten Dank auszusprechen. Ebenso danke ich Herrn Dr. Schwalbe für das Interesse, das er ihr entgegengebracht hat, sowie Herrn Geheimrath Fürbringer für die Liebenswürdigkeit, mit der er mir das Material des vergleichend anatomischen Instituts zur Verfügung stellte. Auch Herrn Dr. Ibrahim, Assistenten an der Kinderklinik, bin ich für die Ueberlassung der Krankengeschichte zu Dank verpflichtet.

In Folgendem gebe ich auf Anrathen des Herrn Privatdocent Dr. Schwalbe statt einer einfachen Casuistik ausführlichere Notizen in Tabellenform. Ich glaube, dass sie denen, die vielleicht einmal über das gleiche Thema arbeiten wollen, sehr willkommen sein werden. Es wird das Literaturstudium sehr erleichtert, wenn man erst einen Ueberblick über das vorliegende Material hat. Man kann dann das Studium der Frage systematischer betreiben und spart auch dadurch viel Zeit.

Nr.	Autor	Alter und Geschlecht des Kindes	Sitz und Art des Verschlusses	Symptome	Angegebene Ursache	Angaben über Peritoneum und Mesenterium
1	Theremin, Präparat von Dr. Rauchfuss.	In der 1. Woche †.	Stenose d. Duod. oberhalb d. Mündung von D. chol. und pancr.			
2	Theremin.	Schwaches Mädchen, 12 Tage p. p. †.	Stenose d. Duod. oberhalb d. Münd. v. D. chol. u. pancr. 5 mm lang.			Ausgedehnter oberer Theil d. Duod. vollständig von Peritoneum überzogen u. durch breites Ligament mit unterem Theil der Gallenblase verbunden. Oment. maj. längs d. ganzen Col. transv. nur 5 mm breit.
3	Theremin.	Frühgebor. schwaches Mädchen, 6 Monate p. p. †.	Stenose d. Duod. an der Mündung d. D. chol.			Mesenterial- und Retroperitonealdrüsen geschwollen.
4	Aly.	40 Stunden p. p. †.	Stenose durch Klappenbildung an der Mündung von D. chol. u. pancr.	Erbrechen von Blut und Nahrung. Meconium in norm. Meng. entleert.		
5	Hecker.	5 Tage p. p. †.	Strictur an der Mündung d. D. chol.	Erbrechen graugrüner Mass. Meconium wurde entleert.		
6	Dohrn.	2 Tage p. p. †, mehrere Wochen zu früh geborenes Kind.	Stenose d. Duod. an d. Mündung von D. chol. u. pancr., $2^1/_2$ mm lang, von oben durch Klappe verschlossen.			Peritonit. Schwarte überzieht den ausgedehnten Theil d. Duod. und verlöthet ihn mit Gallenblase, Leber u. Colon transversum. An der oberen Leberfläche eine Stelle mit Kapselverdickung.
7	Serr (citirt nach Gidionsen).	Knabe, 7 Tage p. p. †.	Stenose d. Duod.	Blutig. Stuhl und blutiges Erbrechen.	Verwachs. u. Abklemmg. durch d. Pankreaskopf.	
8	Hammer.	Mädchen, 9 Tage p. p. †.	Stenose d. Duod. an d. Mündung von D. chol. u. pancr.		Verschluss durch hypertrophische Valvula connivens.	

Mucosa, Submucosa und Muscularis	Darminhalt	Operation?	Sonstige Abnormitäten	Bemerkungen
Ovaler 5 mm langer Schleimhautdefect bildet scheinbar die obere Oeffnung.				Kanal für dünne Sonde durchgängig.
4 mm grosser scheinbarer Schleimhautdefect bildet die obere Oeffnung. Der äussere Rand des Defectes verschliesst die Oeffnung klappenartig.				Kanal für Borste durchgängig.
1. Geschwür an d. oberen Oeffnung der Stenose. 2. Geschwür 1 cm vom Pylorus entfernt. Ganze Schleimhaut des Dünndarms verdickt u. hyperämisch. PEYER'sche Drüsen geschwollen. Im Oesophagus 0,5 cm von d. Cardia eine mit Thrombus bedeckte Erosion.	Im Jejun. u. Ileum röthliche flüssige Contenta. Der normal entwickelte contrahirte Dickdarm fast leer.			
				Im Gewebe des Darms und in den anliegend. Organen keine Veränderung.
Die Duodenalwände zeigen dort, wo das Lumen in den engen Kanal übergeht, keine Anomalie.			Rechte Niere halb so gross wie normal.	Die Periton. wird als secundär angesehen, als Folge der Dilatation von Magen und Colon.
Faltenbildung an der Stelle der Stenose. Klappenverschluss durch eine der Falten.				
Knapp unter der Mündung von D. chol. u. D. pancr. führt eine erbsengrosse Zugangsöffnung zum unteren Duodenalabschnitt. Von dieser Zugangsöffnung, die durch eine von der hinteren Duodenalwand entspringende Schleimhautduplicatur begrenzt war, gelangt man zunächst in eine nussgrosse mit der oberen Duodenalhälfte fest verwachs. sackartige Partie des Duod. und von dieser in den ganz engen untersten Abschnitt des Duod. Die Falte verschliesst bei Füllung des oberen Sackes die obige Oeffnung vollständig.	Bis zur eigentlichen Stenose schwärzl. verfärbte, wässerig schleim. Flüssigkeit. Der übrige Dünndarm und der Dickdarm sind vollkommen leer.			

Nr.	Autor	Alter und Geschlecht des Kindes	Sitz und Art des Verschlusses	Symptome	Angegebene Ursache	Angaben über Peritoneum und Mesenterium
9	Weber.	Mädchen, 4 Tage p. p. †.	Stenose d. Duod. an d. Mündung von D. chol. u. pancr.	Kein spontaner Stuhl. Auf Klysma ein Mal viel, einMal wenig Meconium. Ileus. Ikterus.		Beide Duodenalschenkel, c einen spitzen Winkel miteinand bilden, sind durch starke stra Bänder an der Leberpforte fixi die wie ältere peritonische Re duen aussehen. Lymphdrüs zwisch. beid. Schenkeln bohne gross, in der Magengegend har korngross.
10	Wallmann.	Knabe, 5 Tage p. p. †.	Stenose a. d. Mündung d. Gallenwege. Verschluss durch Schleimhautmembran. Die Verschliessung entstand dadurch, dass die 2 freien Enden der Blindsäcke aneinanderstiessen und eine Membrana obtur. bildeten.	Tod unter dem Zeichen d Peritonitis. Leber und Milz geschwollen. Ileus. Ikterus.		
11	Hirschsprung (citirt nach Ref. in Schmidt's Jahresb. Bd. 117 p. 312).	5 Tage p. p. †.	Strictur in der Höhe der Mündung d. D. chol. u. pancr., auf dem Kopfe des Pankreas, 2‴ lang, 1‴ dick.	Ileus, kein Stuhl.		
12	Sick.		Atresie d. Duod. dicht über der Mündung des D. choled.			
13	Wyss.	Mädchen, 6 Tage p. p. †.	Atresie d. Duod., dicht über der Mündung d. D. choled., 11 mm lang, $1^1/_2$ mm dick.		Fehlen der Arteria pancreatico-duod. infer.	Art. duodenalis super. hyper trophisch, versorgt den oberen Blindsack. Art. pancreatica super. hyper trophisch, da Art. pancr. infer fehlt. Zum Strang verläuft kein Arterie. Serosa makroskopisch und mikroskopisch normal.

Mucosa, Submucosa und Muscularis	Darminhalt	Operation?	Sonstige Abnormitäten	Bemerkungen
Am Beginn der Verengerung findet man an einer 5 mm langen, 4 mm breiten Stelle einen scheinbar scharfrandigen Defect der Schleimhaut und an dieser Stelle eine etwas unter dem Niveau der Schleimhaut gelegene feingefaltete und mit vorspringenden Leisten versehene Partie. Die umgebende Schleimhaut lässt sich überall hervorheben, ist gewissermaassen unterminirt. Am Ende dieser Partie mündet der Duct. chol. in normaler Weite.			Defect der vorderen Choledochuswand.	Beim Einspritzen von Wasser legen sich die beiden Duodenalschenkel so aneinander, dass kein Tropfen durchfliess. kann, trotzdem eine mittlere Sonde die Oeffnung passirt.
Die Verschliessungsmembran ist ähnlich d. Trommelfell schief gestellt. Sie ist eine Schleimhautduplicatur und hat eine schlitzförmige, nadelkopfgrosse Oeffnung, an der der D. choled. mündet. Dort beginnt ein 11 Linien langer, 2 Linien breiter v. Schleimhaut entblösster scharf abgegrenzter Streifen, von feinfaserig. zartgenetzt. Aussehen.	Nur sehr wenig Mageninhalt ist durch die Oeffnung in die Membran gedrungen. Der Inhalt des Dünn- und Dickdarms ist eine gelblichweisse schleimige Masse.		Magen schief gelagert. Defect der vorderen Choledochuswand.	
An der Stelle der Strictur fand sich in der ganzen Partie keine Schleimhaut. Die Schleimhaut endete sowohl nach oben wie unten mit schiefem ausgezacktem Rande und hatte vollkommen normales Aussehen.	Inhalt von Magen und Duod. oberhalb d. Strictur meconiumartig, doch aus zerfallenem Blute bestehend.			Der D. chol. war offen. Blies man mit einem Tubus durch eine angebrachte Oeffnung im D. chol. Luft gegen d. Richtung des Darms hinein, so drang sie in das Jejunum, aber nicht hinauf durch die Strictur.
Strang zeigt von unten aus noch eine Strecke lang ein haarfeines Lumen, doch ohne Zotten und ohne Epithel. Im atretischen Strange sind Längs- und Ringmusculatur, sowie Submucosa deutl. zu unterscheiden. Lymphgefässe der Submucosa dilatirt.	Im Magen und oberen Blindsack theerartige, schwach saure, süsslich richende Massen, frei von HCl und Milchsäure, enthalten aber Bact. coli commune. Dünndarm unterh. der Atresie nur wenig Schleim, ab und zu etwas Meconium. Dickdarm mit bacterienfreiem Meconium gefüllt.	Anus praeternaturalis.	Klumpfüsse. Nebenpankreas.	Dem Strang liegt ein Nebenpankreas an, das mehrere Ausführungsgänge in sein feines Lumen sendet.

Nr.	Autor	Alter und Geschlecht des Kindes	Sitz und Art des Verschlusses	Symptome	Angegebene Ursache	Angaben über Peritoneum und Mesenterium
14.	Wyss.	Knabe, $1^1/_2$ Tage p. p. †.	Atresie d. Duod. oberhalb der Mündung d. D. chol. durch obturirende Membran.		Abnorm stark ausgebildete Kerkring'sche Falte.	
15	Theremin, Präparat von Dr. Rauchfuss.	In der 1. Woche gest. Kind.	Atresie d. Duod. oberhalb der Mündung des D. chol. Zwei ohne Verbindung stehende Blindsäcke.			
16	Theremin.	Knabe, 4 Tage p. p. †.	Atresie d. Duod. oberhalb der Mündung d. D. chol.			Omentum maj. nur 1 cm bre Oberer Duodenalblindsack durc ein Peritonealligament mit d unteren Fläche der Leber u der Gallenblase verwachsen. Per toneum sonst normal.
17	Levy (citirt bei Hirschsprung).	Mädchen, 6 Tage p. p. †.	Atresie d. Flexura prima duodeni.	Abgang von Meconium, blutiges Erbrechen.		
18	Crosby-Leonard.	5 Tage altes Kind.	Atresie d. Duod. oberhalb der Mündung d. D. chol.			Der Dünndarm, an seine Anfang ebenfalls verschlosse reichte bis auf $^1/_3$ Zoll an d verschlossene Duod. heran u war durch Zellgewebe mit ih verbunden.
19	Hempel.	Kind, 9 Tage p. p. †.	Atresie d. Duod. oberhalb der Mündung des D. chol. durch schmale feste Narbe; 2 mm langer solid. fibrös. Strang.	Erbrechen, kein spontan. Stuhl. Auf Klysma vier Mal etwas consistenter, gallig gefärbter Schleim.	Zug durch abnorm lange bestehenden Ductus omphalo-mesenteric.	
20	Middleton Michel.	3 Tage p. p. †.	Atresie d. Flexura prima duodeni.			
21	Silbermann.	Knabe, 4 Tage p. p. †.	Atresia duodeni. Die Pars transversa duodeni bis zur Mündung d. D. chol. in einen soliden Strang verwandelt.	Erbrechen, wenig Meconiumabgang per anum. Soor.		Peritonealligamente zeigen no males Verhalten.

Mucosa, Submucosa und Muscularis	Darminhalt	Operation?	Sonstige Abnormitäten	Bemerkungen
Die Membran besteht aus Mu- sa und Submucosa, zeigt die äume Brunner'scher Drüsen, eite Lymphräume, mässig zahl- iche Gefässe. Serosa, Muscu- ris ext. u. int. sind ohne Be- ehung zur Membran.				
Im oberen Blindsack normales iverticulum Vateri.				
Capillarhämorrhagieen in der ubmucosa d. verdickten Magens nd Duodenums oberhalb der tresie.	Im Duodenum reichlich flüssige Galle, im Dick- darm wenig Meconium.			
	Unterhalb der Atresie Meconium. Im Dickdarm nur wenig Meconium.			
	Der übrige Dünndarm enthielt Meconium.			
	Die unteren Darmab- schnitte enthalten gallig gefärbte Schleimmassen.		Der kleine Finger d. linken Hand bild. nur ein Anhängsel, indem er nur durch schmale Hautbrücke mit der Basis des 4. Fingers verbun- den ist. Magen durch Ein- schnürung in zwei Theile getheilt.	

Nr.	Autor	Alter und Geschlecht des Kindes	Sitz und Art des Verschlusses	Symptome	Angegebene Ursache	Angaben über Peritoneum und Mesenterium
22	M. Sondén.	Mädchen, 5 Tage p. p. †.	Atresie d. Duod. Der oberste Theil d. Duod. endete als Blindsack, zu dem vom Darm ein mehr und mehr sich verjüngender, endlich fadendünner solider Bindegewebsstrang verfolgt werden konnte.			
23	Simmonds.		Atresie d. Duod. an der Mündung d. D. chol			Keine Zeichen fötaler Pe tonitis.
24	Aubery.	6 Tage p. p. †.	Magen von oben, Darm von unten enden blind in der Substanz des Pankreas, dessen Gang fehlt und das auch d. blind endigenden und getrennten D. chol. aufnahm.			
25	C. Hess.	2 Tage p. p. †.	Atresie d. Duod. Der D. chol. mündet in den oberen Sack, der D pancr. in d. Dünndarm unterh. der Atresie. Beide Darmtheile ohne Verbindung miteinander.	Kein Urin, kein Stuhl, Leber vergrössert.	Fötale Achsendreh. od. Verengerung des Lumens durch den ringförmigen Druck des Mesocolons.	Der Anfang des Dünndar durch ligamentäre Stränge i dem Peritoneum an der Ste verwachsen, wo unter norma Verhältnissen der Dünnda unter dem Mesocolon durchtr Zahlreiche Bindegewebsträn verbinden die vordere Blase wand mit den Bauchdecken.
26	Crooks.	65 Stunden p. p. †.	Duod. endet blind.			
27	Sick.		Atresie d. Duod. unterhalb der Mündung d. D. chol.			
28	Wyss.	Mädchen.	Atresie d. Duod. unterhalb der Mündung des D. chol., 17 mm langer vollständig obliterirter Strang.		Atrophie durch Gefässmangel.	Mesenterium an der Stelle d Stranges atrophisch.
29	Theremin.	Knabe, 4 Tage p. p. †.	Atresie d. Duod. unterhalb der Mündung von D. chol. u. pancr.	Ein spärlicher Meconiumstuhl.		Pars horizont. sup. duod. der oberen und seitlichen Wa fest mit der unteren Fläche d Gallenblase verlöthet. Mesent rium 1,5—2 cm lang, verdickt

Mucosa, Submucosa und Muscularis	Darminhalt	Operation?	Sonstige Abnormitäten	Bemerkungen
	Meconium mit Spuren von Gallenfarbstoff.	Versuch d. künstl. Anusbildung (misslungen).	Verschluss d. Orificium ext. urethrae. Verklebung d. Präputiums. Atresia ani et recti. Dickdarm endet oberh. der Blase blind in Gestalt einig. fadenartiger Stränge, die ihn an der Blase befestigen.	
In den Blindsack öffnet sich er Duct. pancr.				
Mucosa fehlt im Strang, Längs- nd Ringmusculatur vollständig, luscularis mucosae in Andeu- ung vorhanden. Pigmentzellen iegen anscheinend in Lymph- palten.			Hydrorhachis.	
	Im Dünndarm nur wenig weisser käsiger Schleim u. längliche Stückchen einer hellgrünen käsigen Masse. Im Dickdarm dunkles Meconium.			Gesammtlänge d. Dünndarms 140 cm.

Nr.	Autor	Alter und Geschlecht des Kindes	Sitz und Art des Verschlusses	Symptome	Angegebene Ursache	Angaben über Peritoneum und Mesenterium
30	Theremin.	Mädchen, 2 Tage p. p. †.	Atresie d. Duod. unterhalb d. Münd. d. D. chol. u. pancr.			Mesenterium verdickt, 3 cm lang; Mesenterialdr normal.
31	Trumpp.	Mädchen, $4^1/_2$ Tage p. p. †.	Atres. dicht unterhalb d. Vater'schen Papille. Mittleres Drittel d. Duod. in einen weisslichen derben, fibrösen Strang verwandelt.	Kein Stuhl, nur zwei Mal wenig Meconiumabgang. Abfluss brauner Flüssigk. aus der Nase. Sepsis.		
32	Schäfer (citirt nach Billard).	7 Tage p. p. †.	Atresie d. Duod. unterhalb d. Duct. chol. u. pancr.	Kein Stuhl, kein Urin, Ileus.	Hemmungsbildung, da d. Darm nach Schäfer aus mehr. Stück. entsteht.	
33	Billard.	Knabe, 6 Tage p. p. †.	Atresie d. Duod. unterhalb d. Duct. chol. u. pancr.	Kein Stuhl, Ileus.	Hemmungsbildung wie bei Nr. 32.	
34	Schuller (cit. nach Hirschsprung).		Atresie d. unteren Theils des Duod.			Peritonitis.
35	Albers.		Vollständ. Atresie d. Duod. vom Pförtner bis z. Jejunum.		Hemmungsbildung: Nichtentwicklung des Duod.	
36	Albers (von Dr. Velten beobachtet).	8 Tage p. p. †.	Vollständ. Atresie d. Duod. vom Pförtner bis z. Jejunum.	Am 1. Tage Meconium entleert.		
37	Bacon (citirt n. Gärtner).	3 Tage p. p. †.	Atresie des Duod.			
38	Meckel.		Atresie des Duod.			
39	Schütz.		Atresie des Duod.			
40	Goodhart-Eastes.	126 Stunden p. p. †.	Atresie des Duod.	Aus d. Anus wurde etwas Meconium entleert.		

Mucosa, Submucosa und Muscularis	Darminhalt	Operation?	Sonstige Abnormitäten	Bemerkungen
	Dünndarm leer, Dickdarm mit härtlichem Meconium gefüllt.			Haut d. Wangen, des Abdomens, der Oberschenkel u. der Nates sclerematös. Aus Blut, Lungensaft, Nabelwunde, Nasensecret u. -Ausfluss massenh. Bakterien cultiv. (Bact. coli commune und alkaligenes u. Bact. lactis aërogenes).
	Im Duodenum braune Flüssigkeit. Im übrigen Darm nur weisslicher, eiweissähnlicher Stoff.		Magen mehr vertical stehend.	
	Duod. mit dünnflüssigen gelben Stoffen gefüllt. Dickdarm leer, ohne Meconium.			
		Anus praeternaturalis.		

Nr.	Autor	Alter und Geschlecht des Kindes	Sitz und Art des Verschlusses	Symptome	Angegebene Ursache	Angaben über Peritoneum und Mesenterium
41	Rokitansky.	Knabe, 8 Tage p. p. †.	Atresie d. Duod. direct a. d. Stelle wo es unter dem Mesocolon hervortritt. Direct unterhalb fängt der Darm mit spitzem blind. Ende an, das in fransenartiger Verlängerung des Gekröses liegt.			Im Abdomen 3 Unzen lich trübes Serum. Das Bau fell des Magens und ausgedehn Duodenum von hellrothen fässen injicirt.
42	Ferber.	Mädchen, 4 Tage p. p. †, viel Fruchtwasser.	Atresie d. Duod. Duod. vollständig vom übrigen Dünndarm getrennt. Neben dem Duodenalblindsacke lag nach aussen rechts unten u. vorn d. Coecum mit stark entwickeltem Wurmfortsatz angeheftet. Der Beginn d. Dünndarms mit offenem Lumen frei in d. Bauchhöhle.	Kein Stuhl, kein Urin, Ileus.		Frische Peritonitis ohne ff ges Exsudat. Nach rechts, seitlich ein Theil des Pank fest der Serosa eingelöthet.
43	Speyer.	Neugeborenes Kind.	Duod. obliterirt durch knorpelige Masse von $1^3/_4$" Dicke und 1" Länge, diese durch Zellgewebe, ohne Muskelfibrillen 3" lang in den Dünndarm übergehend.	Mehrmals Abgang von Meconium; Erbrechen.		
44	Baron.	3 Tage p. p. †.	Atresie (Klappenverschluss) an der Grenze von Jejunum und Duodenum.			
45	Pied (citirt bei Meckel).		Atresie an der Grenze von Duod. u. Jejunum. Beide Blindsäcke vollständig getrennt.			

Mucosa, Submucosa und Muscularis	Darminhalt	Operation?	Sonstige Abnormitäten	Bemerkungen
	Duodenalsack enthält gelbe fäculente Materie, Dünn- u. Dickdarm grauen Schleim.			
An d. inneren Wand des oberen ...lindsackes fand sich hinten ...ten ein kleiner runder Sub...anzverlust, der aber durch Se...sa u. Muscularis abgeschlossen ...ar und der Sonde nirgends ein ...indringen gestattete.	Magen und Darminhalt roch und reagirte sauer, zeigte die üblichen Meconiumbestandtheile u. viel Sarcine. Im übrigen Darm gelbliche zähe Fäcalmassen (kein Mecon.!), die später, als das Präparat in Weingeist gelegen hatte, eine grüne Farbe annahmen u. flockig weich wurden.			Geburt erfolgte nach Sturz d. Mutter auf das Gesäss.
			Grosse Leber, grosse Nieren, Magen senkrecht stehend, Pylorus im Becken, Duodenum aufsteigend.	„Der übrige Darm klein, wie Vogeldarm.“
Obliteration betrifft d. Mucosa ...llein. Submucosa und Muscu...aris setzen sich ohne Unter...rechung in den Dünndarm fort.	In keinem Darmtheile fand sich Meconium.			

Nr.	Autor	Alter und Geschlecht des Kindes	Sitz und Art des Verschlusses	Symptome	Angegebene Ursache	Angaben über Peritoneum und Mesenterium
46	Born.	Knabe.	Atresie am Uebergang des Duod. ins Jejunum, mit vollständiger Trennung beider Darmtheile.		Entwicklungsstörung im Jejunum am Ende des 2. Monats.	Der Dünndarm ist am rech Rande einer schmalen, aber ho Mesenterialplatte befestigt, e. freie vordere u. hintere Flä sowie einen freien linken Rand sitzt und nur mit schmaler B in einer beinahe queren L unter dem Mesocolon transv und rechts davon vom Duod. kommt. In dieser Basis des senterium ist das blindsackar Ende des Duod. enthalten. obere Ende des Dünndarms giebt den unteren Rand der senterialplatte und läuft d plötzlich in einen 3 cm lan blind endenden, nach oben henden dünnen Faden aus. Di hätte also mit dem Ende d. D verbunden sein müssen. Er l aber gar nicht in dessen N sondern ist von ihm um ganze Länge (10 cm) des lin freien Randes der Mesente platte entfernt.
47	Hüttenbrenner.	2 Tage p. p. †.	Strictur i. oberen Dünndarm.	Kein Stuhlgang.	Fötale Achsendrehung.	In d. Bauchhöhle einige Un dünne trübe, flockige Flüssigk D. Peritoneum in seiner gan Ausdehnung injicirt, trübe, fil Die ausgedehnten Dünnda schlingen verklebt; Proc. ver formis in Pseudomembranen gehüllt. Das Mesent. $^1/_2$ Mal seine Achse gedreht.
48	Bagourd.	Einige Stund. p. p. †.	Dünndarmstenose von 3 cm Länge; der Darm erschien dort fadendünn, nur mikroskopisch war ein minimales Lumen sichtbar.	Kein Stuhl.		
49	Nobiling (citirt nach Gärtner).	Weibl. Doppelmissbildg. E. Schwester starb einige Stunden p. p., die andere 1 Tag p. p.	Stenose des Jejunums.		Schlingenbildg. durch Art. omphalomesenterica.	Durch die Schlinge hatte s der Darm durchgezwängt u war eingeklemmt worden.

Mucosa, Submucosa und Muscularis	Darminhalt	Operation?	Sonstige Abnormitäten	Bemerkungen
			Pars desc. duod. nur in ihrem oberst. Theil hinten an der Bauchwd. befestigt, d. untere ist frei u. reicht in situ bis an den Rand d. kleinen Beckens. Col. asc. u. Coec. sitzen nicht an der Bauchwand, sond. auf d. Vorderfl. d. erweit. blindsackart. oberen Theils d. Pars oblig. asc. duod. auf. Col. desc. nicht am Aussenrande, sond. am Innenrande der l. Niere befestigt. D. Art. mes. sup. giebt in d. Mesenterialplatte Zweige nach unten u. rechts hin ab, während d. l. Zweige (Artt. jejun.) sammt d. zugehörig. Darmth. unentwick. geblieben sind.	Gesammtlänge d. Dünndarms nur 146 cm.
Verengte Stelle und darauf folgender Darm atrophisch. Schleimhaut des ausgedehnten Darmes mässig injicirt, die des unterhalb der Strictur gelegenen Darmes nur stellenweise injicirt, u. wässerigem glasigem Schleime bedeckt.	Im oberen ausgedehnten Darm schmierige, Mecon. ähnelnde Fäcalmassen. Unterer Dünn- und Dickdarm vollkommen leer.		Proc. vermiformis sehr lang, vielfach gewunden.	
Das Lumen der Stenose war ohne Schleimhautauskleidung. Oberhalb desselben ein 3—4 cm langer, papillärer, mit blumenkohlartigen Vegetationen durchsetzter Kamm schmal beginnend, dann sich verbreiternd. Mikroskopisch zeigt er die Structur eines papillären Adenoms. Darmwandschichten nicht zu unterscheiden, da der Darm an der Stelle der Stenose zu fibrösem Strang degenerirt war.			Adenomat. Vegetationen d. Schleimhaut.	
			Schlingenbildung durch eine Arteria omphalo-mesent.	

Nr.	Autor	Alter und Geschlecht des Kindes	Sitz und Art des Verschlusses	Symptome	Angegebene Ursache	Angaben über Peritoneum und Mesenterium
50	Schellong.	12 Tage p. p. †.	Atresie in der Mitte des Dünndarms. Das obere Ende endet blind ohne Narbe, links vom Promont. Das untere Ende beginnt ebenfalls blind und ist am Nabel befestigt.		Entweder: Directe Communic. d. primitiv. Darmr. mit d. Nabel inf. Fehlens d. D. omph.-mes. Dadurch Schliesslich Verschluss u. Loslösung des oberen Stückes durch Zerrungen u. Achsendrehungen bei Verschluss des Nabels. Oder: Verhinderung der Rückkehr des Darms vor Schluss des Nabels durch Schrumpfung des Duct. omph.-mes. Loslösung des oberen Endes wie oben. Oder: Einklemmung des im 2. Monat normalen Nabelbruchs bei schneller Verengerung des Nabelstranglumens. Loslösung des oberen Endes durch enteritische und entzündliche Processe.	Netz fehlt. Vergrösserte verkalkte Lymphdrüsen in Nähe des am Nabel, blind fangenden Darmendes. Verwachsung mit d. Nabel Schliesslich Verschluss u. Loslösung des oberen Stückes durch Zerrungen u. Achsendrehungen bei Verschluss des Nabels.
51	Theremin (Präp. v. Dr. Rauchfuss).		Atresie des Jejunum 31 cm vom Pylorus, 9 cm vom unteren Ende des Duod.			Peritonealüberzug der obe ausgedehnten Darmtheile g gleichmässig auf den unte contrahirten über. Perit. norr Mesenterialdrüsen unveränd
52	la Baume (citirt nach Referat in Schmidt's Jahresb. Bd. 100).		Vollständ. Trenn. des Darms im Jejunum nach Verlauf von etwas über 1', ohne die geringste rudimentäre Verbindung mit dem übrigen Darme.			Dünndarm als verworre Knäuel unter sich und mit vorderen Leberrande am Fun der Gallenblase verwachsen, nach oben wieder blind ende
53	Hecker.	4 Tage p. p. †.	Atresie 97 cm unterh. d. Pylorus. Der übrige Darm ist ein harter federkieldicker Strang, beginnt zu einem festen Convolut in sich verlöthet in d. Lebergeg. u. endet im normalen After. Der ob. Darmtheil endet im Becken.		Vielleicht Achsendrehung, die zur Durchtrennung des Darms führte.	Residuen alter Peritonitis wie frische Peritonitis. Zahlrei Verwachsungen der Bauchorg untereinander. Beim Oeffnen Abdomens kommt aus d. Bau höhle blutig verfärbte Flüssigk heraus. Am Beginn des unte Darmstückes liegt ein Körp der aus zwei zusammengelöthe Schenkeln einer Darmschlin besteht.
54	Poelmann.	Neugeborener Knabe.	Atresie d. Dünndarms 65 cm unterhalb des Pylorus. 1 cm davon lag das obere Ende des übrigen Darms, nicht vollkommen verschlossen; es lässt auf Druck Inhalt austreten.	Nach Durchbohrung ein. Hindernisses 3—4 cm über dem Anus entleert sich Meconium. Trotzd. Ileus und Exitus.	Folge einer Entzündung und Gangrän, die an dem einen Ende zu völliger Verwachsung geführt haben, am anderen nicht.	Das obere Ende des unte Darmstückes war an den Bau decken angeheftet.

Mucosa, Submucosa und Muscularis	Darminhalt	Operation?	Sonstige Abnormitäten	Bemerkungen
	Fehlt im unteren Theil ganz.		Coecum fehlt.	
	Dickdarm enthält Klümpchen käsig grauer Masse.			
			Dickdarm in sein. ganz. Verlaufe normal, geht aber ohne Abgrenzung in den Dünndarm über.	
		Enterostomie.		
Die Wände des oberen Endes des unteren Darmstückes waren dick und hart und Spuren einer chronischen Entzündung daran deutlich zu erkennen.	Im oberen Dünndarm gelbliche Flüssigkeit. Im unteren Dündarm und im Dickd. consistente grünliche Substanz mit Cholesterin u. Gallenfarbstoff.			

Nr.	Autor	Alter und Geschlecht des Kindes	Sitz und Art des Verschlusses	Symptome	Angegebene Ursache	Angaben über Peritoneum und Mesenterium
55	Rokitansky.	Mädchen.	Atresie des Jejunum 5" vom Ende des Duodenum entfernt.			Netz ungemein zart u. beso v. Pylorus aus gross, indem es s von dies. Partie aus in das in zal theils frei anliegende, theils an Bauchwand u. i. d. Nabelgegen d. concave Leberfl. i. d. Umgeb Gallenblasengrund. sich befes Fäd. fortsetzt. In d. recht. Se d. Bauches enthält es ein. v. sol Fäd. umsponnenen, e. gelbe at romat. Masse i. e. fast nussgr Höhle u. z. Th. zwischen sei Hautschicht enthalt. Behälter, dessen innerem Rande sich zeh angeheftet ein langer Wurmfc satz hinaufschlängelte. Duod. verlief normal; von da schlängelte sich d. Dünndarm e. über 5" lang. drüsenreich. (krösstreif. herab u. endete 5" la mit 2" im Durchm. halt. Lum als blinder Sack, v. d. gegenüb an d. anderen Seite d. Gekr streifens ein $2^1/_2$"' im Durch haltender Darm blind anfing
56	Jungnickel (citirt nach Theremin).		Atresie im Jejun., vollständ. Trennung des Darmkanals.			Verlöthung zwischen Basis Gallenblase und dem zu ein Knäuel zusammengeballten teren Darmstück.
57	Champneys and d'Arcy Power.		Atresie am Beginne des Jejunum.			
58	Kirchner.	Knabe, 8 Tage p. p. †.	Atresie im Jejunum. 1 Meter vom Beginn d. Jejunum plötzlicher Verschluss und d. Darm auf 1 cm Länge durch dünnen, röthlichweissen Faden ersetzt, an dessen Ende d. Dünndarm wied. beginnt, aber fest, contrahirt, gänsekieldick, und grauweiss ist mit sehr wenig gefüllten Gefässen.	Kein Stuhl, Ileus.	Enteritis, dann fötale Peritonitis und zuletzt Achsendreh. infolge der Adhäsion des Jejunum an die Bauchwd. Dadurch schliesslich Verödung des Darms.	In der Bauchhöhle wenig klä röthl. Flüssigk.; eine d. dilatirt Dünndarmschling. ist 2 cm lir v. Nabel durch bandförm. Adh mit d. Bauchwd verbunden. D etw. zurückgezogene, sehr zar durchsichtige, völlig fettlose mit wenig gefüllt. Gefässen v sehene Netz zeigt sich m. meh d. prall gefüllt. Dünndarmschlin adhärent. Die Adhäsion d. J junum an d. vorder. Bauchwa befand sich 80 cm unterh. sein Anfanges, das fadenförmige Stü lag fast senkrecht nach unt davon an d. hinteren Bauchwar indessen völlig frei. In de Gekröse d. prallgefüllten Dar zahlreiche prallgefüllte Gefäs Lymphdrüsen hier bis kirsc gross, auf d. Durchschnitt gleic mässig röthlich blass. Das übri Gekröse sehr zart, an der Ste des Fadens kürzer.

Mucosa, Submucosa und Muscularis	Darminhalt	Operation?	Sonstige Abnormitäten	Bemerkungen
	Die erste Portion des Dünndarms strotzte von grünlich-brauner, hefenähnlich stinkender Flüssigkeit. Die zweite, sehr enge, enthielt grauen Schleim.		Nieren u. Nebennieren sind gross. Coecum über d. Kamme des rechten Darmbeinsgelagert.	
Schleimhaut 2 cm über der Valv. Bauhini gleichmässig hochroth, sonst grauweiss. Da wo der leere Dünndarmabschnitt in den Faden übergeht, ist die grauweisse Schleimhaut völlig glatt, ohne Einsenkung oder Veränderung. Schleimhaut oberhalb der Atresie tief blassroth, aufgelockert, stellenweise eingerissen, mit zahlreichen sehr feinen bis stecknadelkopf- und hirsekorngrossen dunkelroth. Flecken besetzt. Sie lässt sich leicht abschaben, der Darm zerreisst äusserst leicht.	Im Dickdarm glasiger Schleim mit wenigen festeren unregelmässigen erbsengrossen, durchscheinenden Körpern. Nur im Coecum geringe Menge ziemlich fester, zum Theil schwarzgrüner, zum Theil hellerer, bis grauweisser Masse. Der Dünndarm enthält nur glasigen Schleim, nur 2 cm oberhalb der Valv. Bauhini e. gelblichweisse, bröcklige Masse. Darminhalt oberhalb d. Atresie chocoladefarbig.			

Nr.	Autor	Alter und Geschlecht des Kindes	Sitz und Art des Verschlusses	Symptome	Angegebene Ursache	Angaben über Peritoneum und Mesenterium
59	Polaillon.	Knabe, $2^1/_2$ Tage p. p. †.	Atresie in d. Mitte d. Dünndarms, 86 cm unterh. d. Pylorus, 3 cm lang, fadenförm., 1 mm dick. Von da bis zum Coecum 68 cm Darmlänge.			
60	Förster.	Knabe.	Atresie d. Jejun., m. vollständ. Defect d. grössten Theiles des Jejunum.			Das Mesenterium fehlt an Stelle des Darmdefects ganz
61	Küttner.	3 Tage p. p. †.	Atresie an der Grenze von Jejun. und Ileum. Ein Darmstück zwisch. beiden fehlt vollständig. Jejunum 52 Zoll lang, Ileum 24 Zoll lang.		Fötale Achsendrehung des Dünndarms.	Der zu d. fehlenden Darmst gehörige Gekrösekeil fehlt. Jejun. hängt a. e. überaus ho 2 Zoll breit., also bewegl. Mese dessen Stiel die Bauchhöhle der Diagonale von links o nach rechts unten durchschneid Das Ileum hängt an e. $3^3/_4$ Z lang., fadenförm. ausgezog. senterialstrange, von dem sich kurz. $^3/_4$ Zoll hohes Mes. abhe u. senkt sich i. das nur an d. vo Fläche v. Peritoneum überzog Coecum. D. Rand d. mesent. Einschnit ist kaum verdickt u. fehl. name Sehnenflecke u. Sklerosen, die embryon. Perit. zeugen könnt Gefässverlauf: Am Jej. die no 4—5 Bog. Im fadenförm. ausgez Mesenterialstrg. dageg. e. $1^1/_2$ stark. arter. Randgefäss, von d sich nur hier u. da e. Gefässb entwickelt; durchschnittl. sin Arterienstämme, d. geradlinig Darmrohre verlauf. u. sich h weit. ausbreit. Es scheint sona wie wenn sich d. 3—4 Gefässb zu dies. einen Randgefäss um staltet hätten, der als Stamm Art. mes. sup. zu betrachten 2 gürtelförm. nekrot. Geschw umziehen das obere Darmst 4 u. 5 Zoll vom blinden En
62	Heyfelder (citirt nach Ammon.		Atresie an der Grenze von Ileum und Colon.			
63	Hasselmann (citirt nach Hirschsprung).		Atresie an der Grenze von Jejunum und Ileum.	Ileus. Convulsionen.		

Mucosa, Submucosa und Muscularis	Darminhalt	Operation?	Sonstige Abnormitäten	Bemerkuugen
	Unterhalb der Atresie nur weiche schleimige u. krümlige Massen.	Anus artificialis.		
Die Nekrotisirung geht an den beiden Geschwüren von der Serosa bis auf die Mucosa.	Im oberen Blindsack reichlich blutig gefärbtes Meconium. Im unteren u. im Dickdarm kein Meconium.			Der Dickdarm, von Rabenkieldicke hängt an normalem Mesocolon.
			Proc. vermiformis fehlt. Dickdarm unvollständig.	

Nr.	Autor	Alter und Geschlecht des Kindes	Sitz und Art des Verschlusses	Symptome	Angegebene Ursache	Angaben über Peritoneum und Mesenterium
64	Cohen (citirt nach Gaertner).	2 Tage p. p. †.	Atresie durch Schleimhautklappe am Uebergang des Jejunum ins Ileum.			
65	Theremin.	Knabe, 6 Tage p. p. †.	Stenose im Ileum, 40cm über d. Klappe, 9,5 cm lang, für Sonde durchgängig.		Peritonitische Verwachsungen.	Contrahirte Darmschlinge verdickt., mattglänzend., rauh Peritonealüberzuge. Ihre Sch kel sind längs des Mesenter randes miteinander verlöthe
66	Theremin.	Mädchen, 10 Tage p. p. †.	Stenose im Ileum.		Dünndarmocclusion durch peritonitischen Strang und Verwachsg.	3 mm breiter, fester perito Strang 1 cm lang, setzt sich d. Mesenterialrand an u. fixir betr. Darmabschnitt nahezu ur wegl. an d. Basis d. Gallenblas d. unt. Fläche d. Leber. Er i rirt sich an d. link., folgl. u Mesenterialrand d. Darms. Oment. maj. ist links m. d. pleuro-colicum u. rechts mi freien Rande der angewachse Dünndarmschlinge verwachse Mesenterial- und Retroperi nealdrüsen vergrössert.
67	Theremin.	Knabe, 26 Tage p. p. †.	Stenose im Ileum.		Darmstenose durch peritonitischen Strang.	Oment. maj. 2 cm lang, se rechte Seite verdickt u. ein. V läng. d. Lig. hepato-colicum g chend, indem es sich i. e. dic 2,5 cm lang. fest. Strang verwa der sich an eine Dünndarmsc ihr Lumen beträchtl. verenge ansetzt. Das Mes. d. Coec. u Proc. vermif. unmittelb. über ganze Fossa iliaca dextra bi Niere hinauf ist mit Perit. gekleidet, das ein Lig. re colicum am unteren Rande rechten Niere bildet.
68	Depaul.	2 Tage p. p. †.	Stenose d. Ileum dicht üb. d. Coecum. 2″ langer, runder, schmaler Strang mit engem Kanal in der Mitte, der in d. Coecum einmündet.	Kein Stuhl, Erbrechen.		Keine Spur von Peritoniti
69	Callum.	5 Tage p. p. †.	Stenose d. Ileum 8″ über d. Klappe. Hier ist der Darm um $^1/_4$ Kreis um sich selbst gedreht.		Achsendreh. und fötale Peritonitis.	Bauchwand mit d. Dünnd fest verlöthet. Ein Pseudoli ment verengt den Dickdarm
70	Wiederhofer (cit. b. Silbermann).	3 Tage p. p. †.	Membranöse Stenose des Ileum.			

Mucosa, Submucosa und Muscularis	Darminhalt	Operation?	Sonstige Abnormitäten	Bemerkungen
Wandungen der Schlinge verdickt und infiltrirt.	Inhalt d. Schlinge wenig Schleim. Unterhalb ebenfalls wenig gelbl. Schleim in Ileum und Colon.			Gesammtlänge des Jejuno-Ileum 170 cm.
Schleimhaut des ausgedehnten Darmtheils besonders in d. Nähe der fixirten Stelle bedeutend verdickt. Submucosa infiltrirt. Follicularapparat normal.				
				Tod an Pleuritis.
	Im engen Kanal u. im Dickdarm über dem S-Romanum etwas zäher durchsichtiger Schleim.	Anus artificialis.		
				Lues der Eltern nicht nachweisbar. Mutter hatte z. Zeit, als sie d. erst. Kindsbewegungen spürte, einen Kolikanfall.

Nr.	Autor	Alter und Geschlecht des Kindes	Sitz und Art des Verschlusses	Symptome	Angegebene Ursache	Angaben über Peritoneum und Mesenterium
71	Good.	Knabe, 4 Tage p. p. †.	Stenose im Ileum.	Auf Clysma nur glasiger zäher Schleim entleert. Ileus.	Achsendrehung des Dünndarms.	Das Mesenterium ist zu ei Strang formirt, der von d betrachtet eine Drehung links nach rechts vorn he zeigt. Die zugehörige Darmpa ist blass. D. Uebergang d. we Dünndarmabschnittes zum er erfolgt nicht plötzlich, son innerhalb einer 15 cm lan Strecke. Die Drehung bet 360 Grad und lässt sich le zurückdrehen, wobei eben leicht wieder die verkehrte L herzustellen ist.
72	Sick.		Atresie im Ileum.			Keine peritonitischen Strän
73	Sick.		Atresie im Ileum.		Fötale Peritonitis.	Bildungsanomalien des I enteriums u. Strängebildung vorhanden.
74	Jakoby.	Mädchen, 8 Tage p. p. †.	Atresie d. Ileum 3 cm üb. d. Coecum.	Ileus, kein Stuhl. Urin wird gelassen.	Verf. glaubt, „dass d. Trennung erst i. e. später. Zeit d. Fötalleb. erfolgt ist auf dieselb. Art u. Weise, wie ja auch ganze Glied. d. Föt. abgeschnitt. gefund. werd., u. wo man als verursach. Moment Umschling. d. Nabelschnur od. abnorme Adhäsion am Cavum uteri annimmt.“	Nirgends Narben oder Pseu ligamente. Das 3 cm la Stückchen Ileum oberhalb Coecum ist in der Gegend For. Winslowii der hinte Bauchwand fest adhärent endigt an die Wirbelsäule drückt blind.
75	Depaul.	Mädchen, einige Tage p. p. †.	Atresie d. Ileum dicht über d. Coecum, ziemlich lang, fadenförmig.		Fötale Peritonitis.	Frische Peritonitis, Drü schwellungen. Keine Resid früherer Peritonitis.

Mucosa, Submucosa und Muscularis	Darminhalt	Operation?	Sonstige Abnormitäten	Bemerkungen
Wandungen der geblähten Schlingen in allen Schichten hypertrophisch.	Darminhalt im Jejunum in grosser Menge, von grüner Farbe, oben mehr dünn- unten mehr dickflüssig, wird in den geblähten Schlingen dunkelgrün und breiig. Im Ileum ist er blassgrün u. hat vollkommen das Aussehen von Smegma.	Colotomie.	Beide Nieren hab. je 2 Becken und 2 Ureteren. Die 4 Ureter. münd. getrennt. Gallenbl. nur $1^1/_2$ cm lang. D. Coec. liegt auf d. unt. Hälfte d. r. Niere, ist etwas durch Gas gebläht 12 mm dick, sehr bewegl. m. eigen., klein. Mesent. Proc. verm. stark gewund. 3 cm lang. D. Col. asc. bild. nicht ganz 2 cm von d. Valv. entfernt i. d. Furche zwisch. descendir. Duod. u. Niere, am unt. Rand d. Nebenniere eine extraperit. gelegene 2 cm lange Schlinge mit aneinander liegenden Schenkeln.	
	Nur geringer Inhalt, frei von Galle.	Anus praeternaturalis.		
	Oberhalb der Atresie dünnkothige Massen.		Colon, an d. eine Unterscheid. v. Col. asc., transv. u. desc. ganz unmögl. war, war durch d. dünnen Därme ganz zusammengeschoben.	Am blinden Ende ist keine Narbe zu entdecken.
		Anus artificialis.		

Nr.	Autor	Alter und Geschlecht des Kindes	Sitz und Art des Verschlusses	Symptome	Angegebene Ursache	Angaben über Peritoneum und Mesenterium
76	Pretty (citirt nach Referat in Schmidt's Jahrb. Bd. 83 p. 281).	Knabe, 1 Woche p. p. †.	Atresie d. Ileum. D. Ileum endete mit einem ungefähr 4" langen, a. d. weitest. Stelle 2" breit. Blindsack, in dem 1" vom Ende ein Divertik. v. Umfange e. Fingerkuppe sich befand.			
77	C. Streubel.	40 Stunden p. p. †.	Verschluss des Ileum etwa 3" über dem Coecum.	Ileus.	Achsendreh. des Dünndarms um seine Längsachse kurz v. der Geburt infolge von Anhäufung von Mecon. a. d. Drehungsstelle.	Parietalfläche d. Periton. m entzündet. An der Drehu stelle war der Peritonealüber des Darms gefaltet und dünner Exsudatschicht bede
78	Bland Sutton.	2 Tage p. p. †.	Atresie d. Ileum 18" über der Ileocoecalklappe, mit 1" langem vollständig. Defect des Darms.		Beziehung z. Ansatz des D. omphalomesentericus.	
79	Henrich.	Knabe, 5 Tage p. p. †.	Atresie d. Ileum 3" über d. Coecum. 2" lange sehr enge, vollständig obliterirte Strecke.	Ileus.		Peritoneum in eine brei schwärzliche Masse aufgelöst, sich mit d. Rücken d. Scalp leicht wegstreichen lässt. Nirgends Schlingenbildung
80	Valenta.	5 Tage p. p. †.	Klappenverschluss d. Ileum $8^1/_2$" vom Coecum.	Kein Stuhl, Ileus.	Die Klappe ist ein Vitium primae formationis; secundär Achsendrehung, föt. Peritonitis; schliessl. extrauterin jauchige Peritonitis.	Im Abdomen bei d. Eröffn schmutzig gelbe Eiterjauc Baucheingeweide vielfach i einander und mit der Bauchw verwachsen. Zahlreiche Pseu membranen, die Abknickun der Därme hervorrufen. Il und Jejunum sind zopfartig i einander u. mit d. Mesenter verflochten. 2"' dicker fibrö Strang, mit der Peritonealdu catur d. Col. asc. in Verbind stehend, entsprang aus d. rech Nierenkapsel und heftete sich 7 Fäden strahlenförmig aus andergehend an die am weites ausgedehnte Partie des Ile

Mucosa, Submucosa und Muscularis	Darminhalt	Operation?	Sonstige Abnormitäten	Bemerkungen
Schleimhaut des Darms dunkel eröthet, sammetartig. Im Rectum wurde $1^1/_2$" über dem Anus (wo bei Lebzeiten eine Adhäsion gelöst war) eine erbsengrosse oberflächlich wunde Stelle gefunden, der eine etwas höckerige Stelle gegenüberlag.				Nach Reposition der Drehung liess sich Darminhalt nach unten drücken.
		Anus artificialis.		
	Innere Fläche d. Dünndärme von gelbl. Schleime dick überzogen, sodass das reichliche Mecon. nicht in unmittelb. Berührung mit der Schleimhaut kam. Mecon. theils fest, theils flüssig, schaumig, dunkelgrün bis grünlich gelb. Auch im Dickdarm etwas Meconium.			
Die Klappe ist ganz zart und wird nur von Schleimhaut gebildet.	Oberhalb der Atresie übelriechende braungelbe Fäces; unterh. e. schiefergrauer schleimiger Brei, aus in Zerfall begriffenen Epithelien, Gallenfarbstoff und Schleim bestehend.		Magen hat fötale Stellg. u. war derart in d. Entwicklg. zurückgeblieben, dass man ihn eigentl. nur als e. nach links ausgebaucht. Darmrohr von 5‴ Breite anzusehen vermochte. Fund. fehlt. Grösste Convex. lag völlig i. link. Hypochondr. u. ging ohne Einschnür. i. d. Duod. über. Auf u. über dem Duod. lag wie ein zickzackförm. zusammengezogen. Spulwurm d. Col. asc. u. d. Coec. mit d. über 2" messenden Proc. vermif. Das Coec. lag 3" 2‴ v. d. Spina ant. iliac. dextra entfernt nach links v. d. Wirbelsäule; das Col. asc. zog zuerst nach rechts u. etw. nach oben, um dann weiter scharf umbieg. i. d. Col. transv. überzugehen, währ. d. Proc. verm. unmittelb. aus d. Coec., gleichs. als Fortsetz., hervorging, u. eine Strecke von 1" parallel mit d. Col. asc. hinauflaufend, alsdann nach abwärts üb. d. brückenförm. gespannten fibrösen Strang frei zu enden.	

Nr.	Autor	Alter und Geschlecht des Kindes	Sitz und Art des Verschlusses	Symptome	Angegebene Ursache	Angaben über Peritoneum und Mesenterium
81	Albers.		Atresia ilei. Das Ileum fehlte vollst. bis z. Coecum, auch mangelte d. Bauhin-sche Klappe.			
82	Andrews.	Mädchen, 8 Tage p. p. †.	Atresie d. Ileum. Ileum auf e. Strecke von 12 Zoll vor d. Uebergang in den Blinddarm bis zum Durchmesser eines Zwirnfad. verengt.			
83	Wiederhofer (citirt nach Theremin).	3 Tage p. p. †.	Occlusion im Ileum.		Carcinoma alveolare der Leber.	Unterste Ileumschlinge ein um ihre Achse gedreht, aus dehnt u. mit ihr. ob. Theil mi unt. Leberrand verwachsen. Geschwulst war im link. Leb lappen gebildet u. mit den de nerirten Wandungen d. Ile schlinge verwachsen. An Drehungsst. war d. Ileumschli durch pseudomembranös. Str schleifenartig umwunden, des beide Enden an Dünndarmsch gen befestigt waren, die du die ausgedehnte Ileumschli verdeckt wurden.
84	Lassus (citirt nach Gaertner).		Atresie am Ende des Ileum. Vollständige Trennung des Darmes.			
85	Löbisch (cit. nach Hirschsprung).	3 Tage p. p. †.	Atresie durch Klappenbildung im Ileum.			Darmperforation; Peritonit
86	Richard de Nancy (citirt nach Hirschsprung).	13 Tage p. p. †.	Atresie durch Klappenbildung im Ileum dicht über dem Coecum.			Peritonitis.
87	Druitt.	Mädchen, 56 Stunden p. p. †.	Atresie im Ileum. Beide Enden vollständig getrennt.	Kein Stuhl, Ileus. Urin wurde gelass.	Abschnürung durch peritonitisch. Stränge.	Fötale Peritonitis. Mass hafte Adhäsionen.

Mucosa, Submucosa und Muscularis	Darminhalt	Operation?	Sonstige Abnormitäten	Bemerkungen
	Im oberen Dickdarm ziemlich feste inspissirte graue Schleimpfröpfe.			
	Unteres Stück leer.	Anus artificialis.		Lues der Mutter nicht vorhanden.

Nr.	Autor	Alter und Geschlecht des Kindes	Sitz und Art des Verschlusses	Symptome	Angegebene Ursache	Angaben über Peritoneum und Mesenterium
88	Tobeitz.	Knabe, 7 Tage p. p. †.	Atresie d. Ileum. Obere $^2/_3$ des Dünndarms durch hirsekorngrosses durchscheinendes Blättch. vom unteren 90 cm lang. Stück getrennt.		Tobeitz nimmt an, dass d. a. irg. ein. Grunde föt. Entwicklungshemm. entblösste Darminnere durch den Darminhalt allmähl. i. d. Zust. entzündl. Reiz. gebracht wurde u. dadurch erst spät. d. Verschluss des betr. Darmtheils entstanden ist.	An den Gefässen des Mes nichts Abnormes zu entdec
89	Tobeitz.	Knabe, 8 Tage p. p. †.	Atresie des Ileum.	Kurz nach d. Geburt etwas Meconium entleert. Seitdem kein Stuhl; Ileus. Erbrechen oft erst 3 Std. nach der Mahlzeit.		Den Zusammenhang zwic den durchgängigen oberen unteren Darmtheilen vermit ein 6 cm langes Stück des M enteriums, das in seinem fre Rande als unmittelb. Fortsetz des normalen Darms einen durchfallendem Lichte deut sichtbaren, völlig undurchg gigen dünnen Strang führte.
90	Chiari.	Knabe, 7 Tage p. p. †.	Atresie d. Ileum 15 cm über d. Valvula Bauhini.	Kein Stuhl, Erbrechen; Tod unt. Convulsionen.	Intussusception.	Der Abschnitt d. Mesent. z schen den beiden Darmen endigte mit scharfem, bogen migem Rande von 4,5 cm Lä der im Allgemeinen glatt und nur dort, wo er an d. bei blinden Darmenden inseri einzelne zarte bindegewebi Adhäsionen zwischen sich dem Darm zeigte.
91	Forrer.	Mädchen, 4 Tage p. p. †.	Wahrscheinlich Atresie i. untersten Ileum.	Erbrechen von anfangs schleimigen, spät. fäculent. Massen. Kein Stuhl, Meteorismus. Urin wird entleert.		
92	Weber.	Mädchen, 6 Tage p. p. †.	Atresie im Ileum 40 cm über d. Valvula Bauhini.	Nie spontan Stuhl. Auf Clysma 2 mal Entleerung von etwas heller erbsgrünl. gelber Masse. Ileus. Vom 4. Tage ab Sclerem d. Haut. Tod unter tetanischen Erscheinungen.	Einfluss des Meckel'sch. Divertikels.	Mesent. d. dilatirt. Darmth gut entwickelt, durchschnittl 3,5 cm lang. Mesenterialdrü leicht geschwellt, blutreich. cm von der Spitze des dilatir Darmtheils findet sich der Da an ein. nicht umschriebenen Ste etwas enger verbunden mit ei Verkürzung des Mesent., ind dieses hier nur 1,5 cm lang, bin gewebig verdickt u. leicht we lich sehnig ist. Hier befindli Mesenterialdrüsen leicht v grössert, blutreicher. Mesent. d. unterh. d. Atre befindlichen engen Darmth von 40 cm Länge ist durch verkürzt, bis 1,5 cm lang, dic und derber. Mesenterialdrü leicht geschwellt, bläulichr durchschimmernd. Netz hinaufgeschlagen, entwickelt, fettarm.

Mucosa, Submucosa und Muscularis	Darminhalt	Operation?	Sonstige Abnormitäten	Bemerkungen
Die Membran besteht aus Schleimhaut u. verschliesst das Lumen conisch. Genau auf der Kuppe des Blindsacks ist beiderseits eine eben sichtbare narbenähnliche Stelle, wo die Zotten fehlen.	Unterer Darmtheil vollkommen leer.			
Der Strang hat einen Durchmesser von 1 mm. Serosa u. Muscularis erhalten, im Centrum nirgends Schleimhaut, sond. Bindegewebe. Ganz i. Innern strotzend gefüllte Gefässe mit Pigmentschollen. In der Mitte eine längs verlaufende Spalte, wohl d. Rest des Dünndarms.	Magen u. oberer Darmtheil enthalt. dunkelgelbe dickliche Flüssigkeit. Unterhalb der Atresie nur Schleim.			Leber etwas kleiner, derb.
Schleimhaut d. dilatirt. Dünndarms und Magens geschwollen, gelockert und stark geröthet. Im Cardiatheil des Magens deutlich geschwollene Lymphfollikel der Mucosa. Schleimhaut des untersten Ileum und des Dickdarm ganz blass.	Im Magen u. Dünndarm serös schleimige gallig gefärbte Flüssigkeit. Im untersten Dünndarm nur wenig röthlich gefärbter zäher Schleim.			
				Section nicht gestattet (siehe Fall 160).
Membran 0,56—0,81 mm dick, oben zieml. gut erhalteneSchleimhaut, dann verschieden dicke Submucosa, dann grössere u. kleinere Bündel von Muskelfasern, die an der einen Seite in continuirlicher Lage vorhanden sind. Auf diese Muskelschicht, deren Zusammensetzung aus 2 Lagen nicht zu erkennen ist, folgt ein zelliges Gewebe, in das spärliche Drüsenkörper eingelagert sind. Es ist diese Schicht als der Rest der Schleimhaut des unteren Darmtheils aufzufassen. An der Schleimhaut d. unteren Darmtheils nahe der Verschlussstelle findet sich eine weit ins Lumen hinein sich erstreckende Schleimhautduplicatur, die dann wieder verschwindet.			Magen ziemlich vertical gestellt, sodass der Fundus hinten an der Wirbelsäule, der Pylorus vorn unter d. Leber gelagert ist.	

Nr.	Autor	Alter und Geschlecht des Kindes	Sitz und Art des Verschlusses	Symptome	Angegebene Ursache	Angaben über Peritoneum und Mesenterium
93	Davies-Colley.	Mädchen, 6 Tage p. p. †.	Atresie d. Ileum, 9″ über d. Coecum durch Membran.	Ileus, kein Stuhl. Darmperistaltik sichtb. Nach d. Geburt soll etwas Mecon. entleert sein.	Einfluss des Duct. vitellointestinalis.	Frische Peritonitis.
94	Schlegel.		Atresie im Ileum, 110 cm vom Pylorus, D. Blindsack liegt a. seinem Mesent. hängend frei in der Bauchhöhle. Der unt. Theil d. Darms (40 cm bis z. Coec.) beginnt ebenf. blind, ist an sein. Anfangsstelle mit d. gr. Netz verwachs. u. durch einen Strang mit d. linken seitl. Bauchw. in Verbindung.			Vom Mesent. fehlt kein gan Keil. Ein Stück von etwa 1,6 Länge läuft continuirlich einem Blindsack zum ande Es macht den Eindruck, dass Mesent. an der Trennungsst nur eingerissen ist. Seine fre Ränder sind leicht gewuls wie vernarbt. Der Riss hat e Tiefe von 3,3 cm. Mesent. d. ganzen Dünnda ist sehr hoch. Zeich. stattgeha Entzündung sind ausser d. bei Adhäsion. keine mehr vorhan
95	Champneys and d'Arcy Power.		Atresie des Ileum.			
96	Wanitschek.		Atresie im Ileum. An Stelle d. unterst. Ileums e. 4 cm lang., an d. medial. Fläche entspringend., nach aussen und auswärts verlaufend. Strang, kein Zusammenhang zwischen diesem u. dem obersten Ileumblindsack.	Kein Stuhl. Ileus. Ikterus neonatorum.		
97	Franke.	3 Tage p. p. †.	Atresie des Ileum.		Beziehung zum Meckelschen Divertikel.	Auf d. ob. Blindsack folgt einer Strecke von 1 cm nur M dessen freier Rand sich weit hin allmählich verdickte bis einem bleistiftdicken, grau runden Strange, der sich bis die Blinddarmgegend verfolg liess und dort offenbar in Colon asc. überging.
98	Cawardine (citirt nach Franke).		Verschluss durch einen Volvulus des Meckel'schen Divertikels.			
99	v. Tischendorf.	3 Wochen p. p. †.	Atresie d. Ileum 25 cm üb. d. Klappe.	Soor. (Tod trotz gutfunction. Fistel, da Muttermilch nicht gegeben werd. kann.)		

Mucosa, Submucosa und Muscularis	Darminhalt	Operation?	Sonstige Abnormitäten	Bemerkungen
		Laparotomie.		
			Coecum u. Colon ascendens besitzen vollständiges Mesenterium.	
Strang im Allgemeinen solid, ndegewebig, zeigt jedoch in r Mitte auf einer Strecke von cm ein enges Lumen. Diese elle ist von deutlicher Darm-schaffenheit.	Im Lumen des Stranges spärlich meconiumartige Massen.	Laparotomie: Enteroanastom. zwischen S Roman. u. Ileum.		
er Strang hat eine Lichtung.		Enteroanastomose.		
		6 Tage p.p Laparotomie, Enterostomie.		

Nr.	Autor	Alter und Geschlecht des Kindes	Sitz und Art des Verschlusses	Symptome	Angegebene Ursache	Angaben über Peritoneum und Mesenterium
100	Craig.	Knabe, 72 Stunden p. p. †.	Atresie im oberen Fünftel des Ileum, bandförmig.	Kein Stuhl. Ileus. Urinentleerung vorhanden.		D. Mesenterialansatz gegenü sass e. fibröses Band v. d. Stru d. gross. Netzes an, 2″ lang breit. Das andere Ende frei im Abdomen. Die beiden Blindsäcke d bandförmigen, fibrösen du scheinenden Strang von ½ Länge und Breite verbunde
101	Martens.	Knabe, 6 Tage p. p. †.	Atresie des Ileum 15 cm oberhalb der Valv. Bauhini.	Kein Stuhl, Ileus vom 5. Tage ab. Anus gut ausgebildet.		Ausgedehnte Verwachsur der Dünndarmschlingen, die der Operation unter mäss parenchymatösen Blutungen lösen sind. In den relativ festen Verw sungen des anscheinend schlossenen Darmtheils w stecknadelkopfgrosse opak g liche, wie Fettnekrosen sehende Fleckchen sichtbar.
102	Charrier.	Mädchen, 3 Tage p. p. †.	Atresie im untersten Ileum, 6 cm über dem Coecum.	1 Stunde p. p. zum ersten Male Erbrechen. A. Clysma nur Abgang v. einig. kleinen dick. Schleimcylindern.	Abschnürung durch amniotische Stränge.	Oberes Darmstück ende der Fossa iliaca dextra un dort mit dem Proc. vermif. d lockeres Zellgewebe verbun Unteres Darmstück mit sc chem Ligament an der Ga blase angeheftet.
103	Willigk.	Knabe, 3 Tage p. p. †.	Atresie des Ileum.			

Mucosa, Submucosa und Muscularis	Darminhalt	Operation?	Sonstige Abnormitäten	Bemerkungen
	Oberhalb der Atresie Meconium u. Gase, unterhalb nur weisser Schleim.			
Wand des dilatirten Darmtheils hr verdickt, namentlich die usculat. hypertrophisch. Zieml. n Ende des dilatirten Darmeils geschwüriger Defect der hleimhaut, an der. Stelle blutfässreich. Granulationsgewebe, ch d. Seite d. Darmlumens zu it nekrotischen Massen belegt. armmusculatur hier ebenfalls rstört u. in Granulationsgewebe, eiterhin in d. Tiefe in zelliges ndegewebe übergegangen. Unittelbar darunter liegen in der zu gehörigen Partie des Mesterium inmitten von durch ämatoxylin blau gefärbtem yxoidem Gewebe rundliche akrosk. stecknadelkopfgrosse) artieen von amorphen zum heil nekrotischen Massen, die ohl den gelblich opaken Körnen entsprechen. Der fadenförmige Strang zeigt n Anfang und Ende noch ein ikroskopisches Lumen mit erltener Schleimhaut. In der itte Reste einer grösseren lutung zwischen Schleimhaut nd Musculatur. Daneben nur ch Reste von Musculatur. Färbung auf Bakterien negativ.	Oberhalb der Atresie flüssiges, unterhalb eingedicktes Meconium.	Anus praeternaturalis.		Keine Lues der Mutter nachweisb. Die gelbl. opaken Körnchen werden als eingeheilter Darminhalt gedeut.
	Oberhalb Meconium, unterhalb nur weisser Schleim.			

Nr.	Autor	Alter und Geschlecht des Kindes	Sitz und Art des Verschlusses	Symptome	Angegebene Ursache	Angaben über Peritoneum und Mesenterium
104	Theremin.	Knabe, 3 Wochen p. p. †.	Incarceration des untersten Theils des Ileum.	Soor. Ikterus. Plötzlich Durchfall. Am 3. Tage desselb. Leib sehr empfindlich; am 4. Tage d. ganze Bauch tympanitisch, kein Stuhl. Erbrechen grünlicher Massen. Steigerung dieser Erscheinungen Abends und Tod.	Incarceration durch peritonitisch. Stränge.	Zwei 1—2 mm breite Stri 1. Strang: beginnt quasi als setzung d. Lig. hepato-coli d. vorderen Fläche des rec Theils d. Col. transv., 4 cm u. mit d. freien Rande d. I ca. 20 cm üb. d. Klappe verw 2. Strang: 3,2 cm lang, be a. Mesenterialrande d. Ileum über d. Insertionsstelle d. e u. setzt sich 50 cm weit. ob. freien Rand e. Dünndarmschl Oment. maj. wenig entwic als kurze rudimentäre Falt Peritoneum im Verlaufe d. transv. Es verschmilzt mi Basis des ersten Stranges. Mesent. der 15 cm lange carcerirten Stelle verdickt so hochgradig verkürzt, da einz. Stellen d. Darm mit d. enterialwurz. verwachs. ersch Serosa d. Dünndarms stark Mesenterialdrüs. d. incarc Schlinge vergröss., sehr blutr
105	Thomson.		Atresie des Dünndarms.		Fötale Adhäsivperitonit.	
106	Gessner.		Atresie des Dünndarms.		Fötale Peritonitis im ersten Drittel des Fötallebens.	Der gesammte Darm durch wachsungen zusammengeba von dünner durchsichtiger bran überzog., die sich unm bar auf die Leber fortsetz
107	Carini.	Mädchen, 4 Tage p. p. †.	Vollständ. Atresie des Dünndarms.	Kein Stuhl, Ileus.		
108	Lameris (nur im Titel zugänglich).		Atresie im Dünndarm.			
109	Henoch.	13 Tage p. p. †.	Atresie im Jejuno-Ileum. 80 cm unter d. Pylorus ist ein 5 cm Durchm. besitzender Blindsack, dann 7 cm lang solid. Strang, stricknadeldick. Dann d. Rest des leeren contrahirten Darms.	Ileus, kein Stuhl. Peristaltik weder sicht- noch fühlbar. Das Erbrech. erfolgt immer erst 5—6 Std. n. d. Mahlzeit.	Bildungsanomalie.	Vascularisation oberhalb Atresie sehr reichlich, wäh der unterhalb gelegene Absc vollständig anämisch ersch
110	Kleinwächter und Eppinger (cit. nach Epstein und Soyka).	10 Tage p. p. †.	Atresie d. Dünndarms und Colon ascendens.		Achsendreh. d. Darms um d. Mesent. mit consecutivem Verschluss.	Mesent. des Colon transv des S Romanum ungewöh lang.

Mucosa, Submucosa und Muscularis	Darminhalt	Operation?	Sonstige Abnormitäten	Bemerkungen
	Der grösste Theil des Dünndarms durch Gase stark ausgedehnt und mit flüssigen Massen gefüllt.			
			Nieren cystisch degenerirt. Situs inversus.	
			Mangel der Valv. Bauhini. Rectum in der oberen Hälfte undurchgängig.	
			Missbildungen an Händen u. Füssen.	

Nr.	Autor	Alter und Geschlecht des Kindes	Sitz und Art des Verschlusses	Symptome	Angegebene Ursache	Angaben über Peritoneum und Mesenterium
111	Ahlfeld.		Obliteration eines Theils des Dünndarms und des Anfangs des Col. asc.		Inf. abnorm lang. Persist. d. D. omph.-mes. ist ein Convolut von Darmschling. ausserhalb d. Bauchspalte lieg. geblieb. Diese hatten sich dann um ihr. Stiel gedreht, sod. es z. Oblit. kam.	
112	Bednar.	6 Tage p. p. †.	Stenose der Valv. Bauhini.	Kein Stuhl, Ileus.		
113	Schott.	18 Tage p. p. †.	Verschluss des Ileums an der Mündung des Coecum.		Compression durch e. Cyste der Fossa ileocoecalis.	
114	de Bary und Lucae.	20 Tage p. p. †.	Atresie des Ileum in der Gegend, wo es in den Dickdarm übergeht.			
115	Brödelet (cit. n. Ref. in Schmidt's Jahrb. Bd. 83).	Knabe, 15 Tage p. p. †.	Atresie am Uebergang vom Coecum ins Colon.	Es ging. von Zeit zu Zeit weissl. graue Klümpch., sowie Windeab.		Peritonitis.
116	Weiland.	48 Stunden p. p. †.	Atresie an der Ileocoecalklappe.	Ileus, kein Stuhl, auf Eingiess. nur etw. Schleim.	Hypertroph. d. ober. Lippe d. Ileocoecalklappe.	
117	Desgranges.	7 Tage p. p. †.	Atresie an der Grenze von Dünn- und Dickdarm.			
118	Horch (citirt nach Meckel).		Atresie an der Grenze von Dünn- und Dickdarm.		Hemmungsbildung.	
119	Osiander (citirt nach Meckel).	9 Tage p. p. †.	Klappenverschluss an der Grenze von Dünn- u. Dickdarm.			
120	Dohlhoff (citirt nach Gaertner).	3 Tage p. p. †.	Atresie d. Darms am Coecum.			

Mucosa, Submucosa und Muscularis	Darminhalt	Operation?	Sonstige Abnormitäten	Bemerkungen
	Im Dünndarm Meconium, im Dickdarm nur Schleim.			Cystenwand glatt, ziemlich dick. Cyste walnussgross mit fadenzieh. colloiden Inhalte gefüllt.
	Im Dickdarm weissgraue, weiche Masse aus Cholesterin und Gallenfarbstoff bestehend.			Die Periton. wird als Folge des Verschlusses angesehen.
Die untere Lippe der Klappe hlt ganz, obere Lippe dagegen stark entwickelt, dass sie den arm vollständig verschloss.	Im Dickdarm wenig farbloser Schleim.		Dicht oberhalb d. Klappe begann das Quercolon, sodass ein Colon asc. vollständig fehlt.	
	Dünndarm viel Mecon. Dickdarm nur wenig weisslicher Schleim.		D. Blinddarm glich ein. fleischig. Knot., der eine Sonde nicht durchliess.	
	Im Dünndarm Mecon., im Dickdarm nur Schleim.			
			Coecum vorhand., doch ohne Proc. vermif., mündet in die Harnblase.	

Nr.	Autor	Alter und Geschlecht des Kindes	Sitz und Art des Verschlusses	Symptome	Angegebene Ursache	Angaben über Peritoneum und Mesenterium
121	Gaupp.	Mädchen, 7 Tage p. p. †.	Atresie an d. Bauhin'schen Klappe.	Kein Stuhl, Ileus, Urinsecretion vorhanden. Ikterus.		
122	Dohlhoff (citirt nach Gaertner).	3 Tage p. p. †.	Atresie d. Darms am Coecum.			
123	Epstein und Soyka.	Mädchen, 10 Tage p. p. †.	Atresie des Duodenum und Stenose des Colon ascend.	Diarrhöe, Erbrechen von schwarzbraunen Massen, Resid. v. Pemphigusblas., Darmausleer. häufig, doch spärlich.	Incarceration durch Achsendrehung zur Zeit der Geburt.	Mesent. des Colon transv. u. d. Flex. sigmoidea ungewöhnl. lang. Mesent. commune. Drehung des Darms betraf e. über den ganzen Dünndarm u. einen Theil des Dickdarms s. erstreckende Schlinge.
124	Bednar.	Knabe, 16 Tage p. p. †.	Achsendrehung d. ganzen Dünndarms.	Ileus.	Achsendrehung.	In der Bauchhöhle Blut.
125	Theremin.	Knabe, 16 Tage p. p. †.	Incarceration des ganz. Jejuno-Ileum, des Coecum und d. Colon ascendens.		Zweimalige Achsendrehung d. ganz. Dünndarms um ein Mes. commune.	6 cm langes Mesent. commu. vom Peritonealüberzug d. rec. Niere, d. Curvatura duodeni u. d. Col. transv. beginnend, li. mit nur 2 cm breiter Wurzel l. d. rechten Seite d. Wirbelsäi.
126	Bednar.	Knabe, 10 Tage p. p. †.	Achsendrehung d. Colon ascend. und ganzen Ileum.	Ileus, Darmausleerung fortdauernd ungehindert.	Achsendrehung.	Mesocolon sehr lang. Gekr. sehr blutreich, Lymphdrüsen. schwellt, blutreich.
127	Forrer.	Mädchen, 2 Tage p. p. †.	Stenose d. unter. Jejunum, d. Ileum, des Col. u. Rectum. Das Darmrohr zeigt eine durch progressive Kaliberabnahme bedingte trichterförmige Gestalt. Der obere Durchmesser des Trichters in der Mitte des Jejunum gemessen beträgt 35 mm, der unterste 6 mm.	Kein Stuhl, Ileus, Meteorismus.	Beschränkte Absonderung der Galle, dadurch Eindickung des Inhalts in d. unteren Partieen, und Adaption des Darmlumens an den geringeren Inhalt.	Peritoneum überall norm. Mesocolon und Omentum ma. sind auffallend kurz, das M. enterium dagegen auffallend la. Keine Torsion.

Mucosa, Submucosa und Muscularis	Darminhalt	Operation?	Sonstige Abnormitäten	Bemerkungen
Schleimhaut an der Valv. Bauni hypertrophisch, derb u. sehr sistent, sodass die beid. Lippen er Spalte die Dichtigkeit von " besassen. Schleimhaut oberh. Klappe dunkelroth, geschwellt, eich, leicht abzustreifen. Je eiter nach oben, um so mehr eten die Zeichen der Verschwäng zurück und bieten mehr das ild der Hyperämie dar.	Darm oberhalb mit Meconium u. brauner, blutig tingirter Flüssigkeit gefüllt, unterhalb leer.			Der Darm überall durchgängig, contrahirt, ab. gesund.
				Es handelte sich um eine sogenannte Strassengeburt.
			Coecum liegt auf der linken Seite.	
In der Submucosa des Fundus nd des Dünndarms reichliche xtravasate.	Dünndarminhalt blutig, im engen Dickdarm nur wenig Schleim.		Mesent. commune.	Achsendrehg. erst p. p. eingetreten.
	Coecum enthält dünnbreiige Fäces.		Coecum liegt auf der linken Seite.	
Darmschleimhaut überall völlig ıtakt. Darmwandungen der ngen Stellen dünn, der dilarten relativ dick.	Bis z. Anfang d. Ileums dünne gelbbraune Flüssigkeit, in der mikrosk. einzelne Epithelschläuche d. LIEBERKÜHN'schen Drüsen, Darmepithelien u. relativ wenig braune gallige Körnchen, wenig Cholesterintafeln zu erkennen sind. Die letzt. 60cm d. Ileums und d. Dickdarms sind mit festem, schwer fortzuschiebendem Material gefüllt, von weisslicher Farbe, mit gelbgrünem Farbenton, v. d. Consistenz u. bröcklig. Beschaffenheit v. Smegma od. ganz dickem Kleister. D. letzte Abschnitt d. Ileums enthält d. festesten Massen.		Pankreas etwas klein, jedenfalls von kleinem Korn.	Von denselben Eltern wie Fall 97.

Nr.	Autor	Alter und Geschlecht des Kindes	Sitz und Art des Verschlusses	Symptome	Angegebene Ursache	Angaben über Peritoneum und Mesenterium
128	Behm.	Todtgebor. Kind.	Absolute Verengerung d. ganz. Magen-Darmkanals. Magen u. Darmkanal war. durchaus verengert u. in ihren Häuten verdickt, sodass der Magen nicht die Einführung des kleinen Fingers gestattet u. nicht mehr als höchst. 2 Drachmen Capacität hatte. D. ganze Dünndarmkanal bis zur Curv. sin. zur Dicke e. Rabenfederkieles verengert gestattet nur d. Einführung einer dünn. Sonde. Uebergang in d. Dickdarm ist durch d. 4" lang. Proc. verm. erkennb.			In der Bauchhöhle 5—6 U Wasser; Netz fettlos, ganz links gedrängt.
129	Büttner (citirt nach Meckel).		Der grösste Theil des Dünndarms fehlt völlig.			
130	Marckwald.	4 Tage p. p. †.	1. Atresie d. Oesophagus. Beide Theile nur durch schmales Bindegewebsbündel verbunden. Das obere Ende des unteren Theils communicirt durch schlitzförmige Oeffnung mit dem linken Hauptbronchus. 2. Atresie in der Mitte des absteigenden Duodenalschenkels. Fibröses zartes Band. 3. Rectumatresie.		Für 1. und 3. Hemmungsbildung, für 2. Entzündg. der Schleimhaut, die an den stärkst betroffenen Partieen zu völliger Zerstörung der Mucosa und Verschluss des Duoden. führte.	Unter den Organen der Ba höhle bestehen keine Verw sungen. Das Peritoneum pa tale und viscerale sind glänz spiegelnd.

Mucosa, Submucosa und Muscularis	Darminhalt	Operation?	Sonstige Abnormitäten	Bemerkungen
	Dickdarm unterhalb der Curvatura sinistra mit Meconium gefüllt.		Nieren monströs, fast von der Grösse welscher Nüsse.	Dickdarm von d. Curvatura sinistra an von normaler Weite.
			Magen fehlt.	
Die Schleimhaut des unteren esophagealsackes geht ganz allhlich in d. des Bronchus über. Die Duodenalschleimhaut zeigt ne Erkrankung, die wesentlich Endproduct eines diphtherit. rocesses ist, dessen Intensität id Extensität nach abwärts pide zunimmt. Oben noch Drüsenreste. Abärts nur grobfaseriges, aus pallelen Bündeln bestehend. Gebe, das nur hie u. da noch Reste reinzelter Zellen u. Kerne umhliesst. Nahezu völlig structurs wird diese Schicht an der elle der vollständigen Atresie. Der ganze Krankheitsprocess ndet sich in dem jenseits der tresie gelegenen Duod. wieder, ört aber hier sehr bald auf. Dünndarmschleimhaut normal. Färbung nach GRAM u. LÖFFLER giebt in Haufen lieg. Kokken. ie Musculatur im Duod. ist kernm u. blass. Abwärts nehmen ese Veränderungen immer mehr , sodass an den stärkst veränderm Stellen d. Duod. die Trennung n d. nekrotischen Schleimhaut cht mehr möglich ist.	Im mittleren Theil des Dünndarms und im Dickdarm ziemlich reichlich Meconium.			

Nr.	Autor	Alter und Geschlecht des Kindes	Sitz und Art des Verschlusses	Symptome	Angegebene Ursache	Angaben über Peritoneum und Mesenterium
131	Röderer (citirt bei Meckel).		1. Atresie im Oesophagus. 2. Atresie an der Grenze von Duod. und Jejunum. 3. Atresie etwas oberh. d. Coecums.		Hemmungsbildung.	Unteres Ende des Ileum d. Coecum mit lockerem Bi gewebe angeheftet, das mit kommener Integrität beid Darmtheile weggenommen den konnte.
132	Marrignes (citirt bei Meckel).		Atresie des Oesophagus u. mehrfache Atres. i. Dünndarm. Der Darm besteht aus 3 vollständ. voneinander gesondert., 2—3 Linien weit abstehenden, an beid. Enden verschlossenen Stücken.			Die 3 Darmstücke haben gemeinsames Mesenterium.
133	Wuensche.	Knabe, 6 Tage 7 Stunden p. p. †.	1. Atresie des Pylorus. 2. Atresie an der Grenze von Duod. und Jejunum. 3. Atresie der Flexura sigmoidea.	Erbrechen, kein Stuhl.	2. durch Spinaldrehg. d. Mitteldarms. 1. durch secundäre Verwachs. durch d. Zug d. ausgedehnten Duodenums.	
134	Schüppel.		Multiple Atresieen im Duodenum, Jejunum und Ileum.			Die Mesenterialgefässe la an den soliden Strängen ur zweigt als dicke Stämme vor und geben erst wieder an offenen Darmstücken grös Aeste ab.
135	Demme.	4 Monate p. p. †.	2 Stenosen an d. Grenze von Duod. u. Jejun. u. von Jejun. u. Ileum 3—5 cm lang. Diese Stellen derber, strangartig u. so hochgradig verengt, dass nur ein dünner Bleistift durchgeführt werden kann.	1. Stuhl am 4. Tage. Seitd. alle 2—3, spät. 4—5 Tage ein Stuhl. Wenig Appet. Temp. p. Rect. 36,8° max. Ende d. Mon. Stuhlverstopfg. u. Meteor. Temper. bis 38,7°. Ileus, Ikterus. A. 8. Tage auf Clysma Stuhl, seitd. auf Ricinus täglich Stuhl. Nach 10 Tag. wied. Ileus. Nach weiter. 6 Tagen Exitus.		Oberflächliche Verklebung Darmschlingen durch fib Massen. Fibrinöse Ausschw ungen auf der Serosa der sprechenden Stellen.

Mucosa, Submucosa und Muscularis	Darminhalt	Operation?	Sonstige Abnormitäten	Bemerkungen
			Magen fehlt ganz.	
			After fehlt. Der grösste Theil des Darmkanals liegt in der Nabelscheide.	
	Im Magen Nahrung. Im Duodenum braungelbe dünne Flüssigkeit. Dünndarm leer, Dickdarm nur mit wenig glasig. Schleim.		Leistenhernie rechts. Gallenblase fehlt.	Zwei Geschwister sind unter gleichen Symptomen gestorben.
An den soliden Strängen sind eine Muskelfasern zu entdecken.	Inhalt dickbreiig, aus Cholesterin u. einem Fettbrei bestehend, der dem Comedoneninhalt gleicht. Nur wenige in fettiger Degenerat. begriffene Zellen. Farbe d. Darminh. hellgelb.		Atresia ani.	
Schleimhaut des Duod. grünch verfärbt, brüchig. An der renze von Jejunum und Ileum t eine obturirende Membran.	Ileum und Dickdarm beinahe leer.			

Nr.	Autor	Alter und Geschlecht des Kindes	Sitz und Art des Verschlusses	Symptome	Angegebene Ursache	Angaben über Peritoneum und Mesenterium
136	Hecker.	Knabe, 3 Tage p. p. †.	Multiple Stenosen und Atresieen im Duod., Jejunum u. Rectum.			
137	Thore.	Mädchen, 10 Tage p. p. †.	1. Stenose des Dünndarms 70 cm v. Pyl. durch circuläre Schleimhautmembran. 2. Etwas weiter unten fadenförmige Atresie, 2 cm lang.	Kein Stuhl, Erbrechen v. gelbgrünen Massen.		Mesenterium setzt sich an Atresie normal an. Keine H duen von Peritonitis.
138	Thorel.	Knabe, 15 Tage p. p. †.	1. Atresie 80 cm vom Pylorus entfernt. Ausserdem 7 weitere Atresieen im Jejunum und Ileum.		Bei der 1. Achsendrehung um das Mesenter, bei den and. heftige Entzündungen der Schleimhaut.	Bis auf leichte Verlöth zwischen dem Anfangstheil geblähten Jejunums und de collabirtem Endstück fehlen Entzündungserscheinungen Peritoneum. Das Mesente der atretischen Stellen ist th normal, theils verkürzt. In l terem Fall ist die Gefäss sorgung vermindert.
139	Theremin.	Mädchen, 6 Tage p. p. †.	Multiple Atres. im Jejunum-Ileum. Membranöse Stenose an der Grenze von S Romanum und Rectum.			Peritoneum und Lymphdrü normal.
140	Theremin.	Mädchen, 3 Tage p. p. †.	Multiple Atres. i. Dünndarm. Jejun. am Anfang 66 cm lang stark ausgedehnt. Dann verengert es sich stark u. geht in einen 15 cm lang., stark ausgedehnt. Blindsack über, dessen Kuppel sich 2, etwa je 2 cm lange u. 1 cm breite, vollkommen abgeschloss. Darmstücke anreih. Den übrig. Darm bilden 5 dünne voneinander vollständig abgeschloss. Darmschling., d. i. Form e. Spirale um die Wurzel d. Mesent. gelagert sind und zwar $3^1/_2$ Mal.		Achsendrehung des Dünndarms.	Omentum 3 cm lang; rechter Rand mit d. Periton überzug der Curvatura duod und der Wurzel des Mesent. schmolzen, heftet sich mit sein unteren Rand an das Col. tra Mesent. verdickt, 6 cm la von vergrösserten Mesenter drüsen durchsetzt, spiralig der Wurzel vom Dünnd umwunden.

Mucosa, Submucosa und Muscularis	Darminhalt	Operation?	Sonstige Abnormitäten	Bemerkungen
	Im obersten Duod. und Magen grünliche schleimige Flüssigkeit. Im untersten Darmtheil schleimige d. Mecon. wenig ähnelnde Massen.			Kind 4 Wochen zu früh geboren.
	Darm unterh. d. Atresie vollkommen leer.			Gesammtlänge d. Darms nur 153 cm.
Mucosa der jeweilig oberhalb er Atresieen dilatirten Darmgmente hochgradig atrophirt. In den jenseits der Atresieen elegenen Anfangstheil. d. Darmgmente starke entzündl. Verreiterung d. zottenhaltigen Musa, sowie ausgeprägte Schwelngen d. zum Theil bis i. d. Subucosa reichend. Solitärfollikel. In den atretischen Stellen fehlt ie Mucosa vollständig. Musculatur läuft ununterbronen durch die Atresieen hinurch, ebenso die Submucosa, die nen bindegewebigen Achsenden darstellt. In den kurzen tresieen fehlen in diesen Gegenen Entzündungsprocesse vollständig, während sie in d. langen ls stärkere Infiltrat. durch Leukoyten nachweisbar sind, die theils iffus verstreut sind, theils grupenförmig d. Gefässen anlagern. Dilatation und Endothelwucheung der intermusculären Lymphefässe.	Bis zur ersten Atresie dünne gelblich colorirte, flockige Flüssigkeit. Im übrigen Darmkanal neben einer weisslich-grauen, breiig eingedickten Masse in einzelnen Darmsegmenten „Russel'sche Körperchen".		Omentum majus nur 2 cm lang.	
Wandungen des Dünndarms unkelroth, stellenweise violettoth durch starke Gefässinjection efärbt.	Im oberen Blindsack blutig.		Coecum liegt links neben der Wirbelsäule. Proc. vermif. rudimentär, a. Ende mit einer ovalen Geschwulst.	

Nr.	Autor	Alter und Geschlecht des Kindes	Sitz und Art des Verschlusses	Symptome	Angegebene Ursache	Angaben über Peritoneum und Mesenterium
141	Fiedler.	$12^1/_2$ Tage p. p. †.	1. Atresie 40 cm unterh. d. Pyl., 3 cm lang., dünn. Strang. 2. Atresie 9 cm unterh. der ersten, durch ringsum wandständige, dünnhäutige Klappe. 3. Leichte Stenose im Rectum 2" über dem After.	Kein spontaner Stuhl. Auf Clysma Abgang von „natürlich aussehendem Koth". Ileus.		Keine Achsendrehung, k Peritonitis nachweisbar. Mesent., das die beiden er Darmstücke verbindet, zeigt seiner Umschlagsstelle ein. et verdickt. Saum, sodass es sche als wären die beiden Darmen durch dünnen Strang verbun
142	Laborde.	Knabe, 18 Tage p. p. †.	Multiple Atres. durch Membranen (4—5 Mal).	Ileus. Kein Stuhl.		
143	Klein (citirt bei Meckel).		Atresie d. Dünndarms u. d. Rectum.			
144	Schuller.	9 Tage p. p. †.	Atresie des Jejunums und Ileums. Darm vom Pylorus 26" entfernt blind endigend. $1^1/_2$" vom „blinden Darmanhang" entfernt ein länglich-rundes prominirendes $^1/_8$" langes und ein ebenso grosses $^1/_8$" vom blinden Darmanhang entferntes Darmrudiment.		Abschnürung durch ein die Fortsetzung des gross. Netzes bildendes strangförmiges Band.	Mesent. d. dilatirt. Darmth 2" breit, von mächtigen Gefäs durchzogen und mit erbsen- haselnussgrossen Lymphdrü versehen. Das Mesent. erstre sich nicht bis zum Blindsacke sondern endet $^1/_2$" vor ihm $4^1/_2$" langem Ausschnitte. 1" v blinden zugespitzten Darmanha ein strangförmiges 2" langes Ba das in Form eines Dreiecks d. Gekröse dieses Darmabschn verbunden ist. Es ist die F setzung zweier Bauchfellplatt deren eine von der grossen C vatur, die andere vom Rande Quercolons ausgeht, also e. Tl des Omentum majus. Der Ins tion dieses Bandes gegenüber ein zweit. $^1/_4$" breites, glattes Ba das ebenfalls mit dem Peritone überzug des Darms verschmol $5^1/_2$" lang ist und sich am Na inserirt. Es läuft von oben na unten, während d. erste von un nach oben verläuft. Mesenterium des Dickdar theilweise mit d. blindsackförm endenden Darm verwachsen. Die halbmondförmigen Abr dungen des Gekröses sind Folg der Abschnürung. Es findet s nichts, was auf Entzündun processe schliessen lässt.

Mucosa, Submucosa und Muscularis	Darminhalt	Operation?	Sonstige Abnormitäten	Bemerkungen
	Oberhalb der 1. Atresie gelbgrüne schleim. Massen und Klumpen geronnener Milch. Unterhalb dieser gelbgrüne dickbreiige Meconiummassen.			
Die Schleimhaut bildet obturirende Membranen. Sie selbst ist aber nirgends pathologisch verändert.		Anus artificialis.	Das Rectum mündet mit kaum sichtbarer Oeffn. in eine von sein. Wandung. gebildete über dem Anus befindl. walnussgrosse Erweiter.	
	Inhalt der Darmrudimente eine gelbe gummöse Masse. Im Blindsack oben eine übelriechende braune, im unteren Darmabschnitt eine theils graue schleimige, theils grüne consistente Masse.			

Nr.	Autor	Alter und Geschlecht des Kindes	Sitz und Art des Verschlusses	Symptome	Angegebene Ursache	Angaben über Peritoneum und Mesenterium
145	G. Fischer.	Mädchen, 3 Tage p. p. †.	Multiple Stenosen und Atresieen im Jejunum u. Ileum. 1. Stenose $^1/_2$ cm dick, $2^1/_2$ cm lang. 2. Atresie 1 mm dick, $2^1/_2$ cm lang. 3. Stenose $^1/_2$ cm dick, $3^1/_2$ cm lang. 4. Atresie fadendick, 12 cm lang. 5. Achsendreh. v. zwei $1^1/_2$ mm dick., 2 cm langen Darmstücken, mit abgesperrt. tiefblauroth. Darmschlinge, 7mm dick u. $2^1/_2$ cm lang. 6. Fadendicker, 2 cm langer Strang. 7. 3 mm dicke, 2 cm lange Stenose. 8. Atresie $3^1/_2$ cm lang. 9. Stenose federkieldick, 10 cm lang.			Weder Verklebungen, no peritoneale Stränge vorhand Auch keine Verschlingungen v grösseren Darmtheilen.
146	Curtius (citirt bei Meckel).		Darm a. 2 Stücken bestehend, d. obere, Dünndarm, oben u. unten atretisch, der untere, Dickdarm, nur oben atretisch.			
147	Küttner.	4 Tage p. p. †.	4 Atresieen des Dünndarms. 1. Grenze zwisch. Jejunum und Ileum. 2. 3″ n. d. ersten. 3. 3″ n. d. zweiten. 4. 5″ n. d. dritten. Dickdarm beginnt $^1/_2$″ von der letzten Atresie ziemlich in der Nabelgegend.	Ileus.	Abschnürung durch Pseudoligamente infolge fötaler Peritonitis.	Dünndarm adhärirt in d rechten Inguinalgegend gegen lang mittelst eines dünnen, g rötheten, membranartigen Ze gewebes locker mit der Bauc wand. Abschnürende Pseudoligamen nicht nachweisbar.
148	Gaertner.	Knabe, 6 Tage p. p. †.	Multiple Stenosen und Atresieen des Dünn- und Dickdarms.	Kein Stuhl, Ileus, Leib stark aufgetrieben.	Achsendrehung.	Die Ansatzlinie des Meser zeigt in der Gegend d. 1. Stri tur eine unregelmässige Spira tour in einer Länge von 4—5 cr sodass der Darm hier also ei Drehung um seine Längsach erleidet. Das Hauptmesenteriu besitzt oberhalb einer siche förmig doppelt abgeschnürte Partie einen hinteren concave von d. Duplicatur d. Mesenterium serosa gebildet., ganz freien Ran Es finden sich mehrere Bind gewebsbrücken, die mit d. Mesen stellenweise Buchten bilden.

Mucosa, Submucosa und Muscularis	Darminhalt	Operation?	Sonstige Abnormitäten	Bemerkungen
Die Atresieen erweisen sich nikroskopisch als solide.	Im Innern der abgesperrten Darmschlinge, die um die Achse gedreht ist, finden sich nach Härtung in Alkohol rothe Blutkörper, Cholesterinkrystalle und Detritus.	Operirt wegen Atresia recti.		Die Achsendrehung ist wahrscheinlich erst nach der Geburt entstanden und erst secundär durch Blut und Transsudation gefüllt.
	Inhalt der 3 Blindsäcke klebriges hellgrünes Meconium. Colon leer.		Seitlich d. 1. Atresie ist äusserlich am Darme und Mesent. eine kirschengrosse, abgeplatt., an Farbe und Consistenz der Leber ähnliche, doch gleichsam gelappte Masse angeheftet, die zerschnitten aus mehr. erbsengrossen vomikenartig. Höhlen mit breiigem gelbbräunlichem Inhalt besteht.	
		Anus praeternaturalis.	Unsymmetrische Gesichtsbild., rechte Niere gross, linke cystisch degenerirt. MECKEL'sches Divertikel. Phimose. Analöffnung liegt nahe dem Scrotum und ist auffallend klein. Ureter der linken Niere ist ein 1 mm breiter solider Strang.	

Nr.	Autor	Alter und Geschlecht des Kindes	Sitz und Art des Verschlusses	Symptome	Angegebene Ursache	Angaben über Peritoneum und Mesenterium
149	Kleinwächter und Eppinger (citirt nach Epstein und Soyka).	48 Stunden p. p. †.	Mehrfache Stenosen im Jejunum und Ileum.		Achsendrehung.	Das untere Jejunum und obere Ileum sind um die ha Achse von rechts nach links dreht und stenosirt. Das die Schlingen angehörige Meser rium etwas verkürzt, grau v färbt, von zahlreichen radiär bindegewebigen Streifen dur zogen.
150	Henoch.		Multiple Obliterationen des Dünndarms, mit dazwischenliegenden permeablen Darmtheilen.			
151	Simmonds.		Atresieen 1. an der Uebergangsstelle von Jejunum und Ileum, 2. an der Flexura sigmoidea.			Keine Zeichen fötaler P tonitis nachweisbar.
152	Steinthal.	$3^1/_2$ Tage p. p. †.	Multiple Stenosen und Atresieen des Dünndarms. Vom Ileum ab ist der ganze Darmkanal, der Dickdarm noch mehr als der Dünndarm, auffallend verkümmert, sodass er nirgends ein normales Lumen darbietet u. überdies noch an mehreren Stellen Stenosen hat, die kaum d. Dicke eines feinen Zwirnfadens darbieten. $1^1/_2$ Zoll über dem After ist eine Verwachsung, die nur gewaltsam zu trennen ist.		Morbus intrauterinus des Darmkanals unbekannter Natur.	Nirgends Zeichen vorausgeg gener Entzündung und Ulce tion. Keine Adhäsionen Darmkanals nach aussen o unter sich.
153	Ziegler (Abbildung im Lehrbuch der pathol. Anat.).		Multiple Atresieen des Dünndarms.			

Mucosa, Submucosa und Muscularis	Darminhalt	Operation?	Sonstige Abnormitäten	Bemerkungen
		Anastom. zwischen Ileum u. Colon.		
	Duod. enthält dunkelgrünes Meconium. An den relativ dicksten Stellen in dem aufgeschnittenen Darmkanale zeigen sich Spuren von Meconium.			

Nr.	Autor	Alter und Geschlecht des Kindes	Sitz und Art des Verschlusses	Symptome	Angegebene Ursache	Angaben über Peritoneum und Mesenterium
154	Dohrn.	Knabe, 7 Tage p. p. †.	1. Stenose in der Mitte des Dünndarms. 2. Stenose im Colon ascendens.	Am letzten Tage Entleerung von zähem stinkendem Kindspech. Unter dem Nabel in der Bauchwand Eiter.	Fötale Peritonitis.	Lockere Verklebungen d. Dü darmschlingen an mehr. Stel durch peritonitische Adhäsion Eine periton. Adhäsion zi unteres Ileum, Coec. u. Col. a höher hinauf; diese Adhäsion aus 3 Zipfeln zusammengese u. geht vom Hals d. Gallenbl von d. unteren Leberfläche u von d. vord. Fläche d. Lig. hepa cavo-duodenale aus. Sie geht den Ausgangspunkten hinü auf d. Vorderfläche des Col. a mit der sie fest zusammenhäm und von da auf das Mesent. Dünndarms. Das Colon asc. durch sie an die hintere Ab minalwand gedrängt und st verengt. Das Mesent. d. Dü darms ist stark injicirt. Mes terialdrüsen stark geschwoll Am parietalen Blatt des P toneum und auf der Oberflä keine Spur von Peritonitis. Achsendrehung im mittle Dünndarm.
155	Mangoldt.	3 Tage p. p. †.	Multiple Stenosen und Atresieen des Jejunums u. Ileums. 1. Atresie an der Grenze von Jej. u. Ileum. 5 weitere im Ileum, sodass theilweise kleine halbmondförmige Darmabschnitte entsteh., mit scheinbar selbstständigem Mesent.	Erbrech. fäcul. dunkelgrün. Flüssigkeit. Peristaltik sichtbar. Kein Tumor fühlbar, keine Dämpfung, Anus normal. Kein spont. Stuhl. Auf Clysma entleeren sich schleimige, wurstförm., smegmaartig. Massen, d. aus Epith. besteh. Ikterus vom 3. Tage an.		Frische Peritonitis (schon w rend der Operation constati
156	Gidionsen.	Mädchen, 2 Tage p. p. †.	1. 2 cm oberhalb d. Ileocoecalklappe leichte Einschnürg. 2. Ebenso 15 cm oberhalb d. Klappe. 3. Der ganze Dickdarm federkieldick.		Primäre Hyperplasie des Dickdarms. Die Verengerungen des Ileums werd. als krampfh. Zusammenziehungen d. in lebhafter Thätigk. gewesen. Darmmusculat. zurückgeführt.	Im Mesent. d. unt. Dünnda ein Defect von $5^1/_2$ cm Dur messer mit scharfem Rande, dem sich aber deutlich das P toneum von d. einen auf d. and Seite umschlägt. Keine Residuen von Per nitis. Serosa scheint makroskopi etwas blass gefärbt und an verengerten Darmstellen et verdickt.

Mucosa, Submucosa und Muscularis	Darminhalt	Operation?	Sonstige Abnormitäten	Bemerkungen
	Im Dünndarm viel gallig gefärbte Fäcalmasse.			
		Laparot., gemischte Narkose nach Schleich, Entero-anastom. zwischen Jejunum u. Colon.	Colon descend. u. Flexura sehr lang, nicht an d. Beckenwand befestigt. In der linken Inguinalgegend geht die Flexur plötzlich in eine Erweiterung d. Rectums über.	
Darmwände überall normal.	Zähes schwarzgrün gefärbtes Mecon., dass sich bis zur Ileocoecalklappe erstreckt und auch noch d. Coecum anfüllt, jedoch nur in einem Umfange, der d. Fingerbeere d. kleinen Fingers entspricht. Der Dickdarm ist vollkommen leer.	Anus artificialis.		

Nr.	Autor	Alter und Geschlecht des Kindes	Sitz und Art des Verschlusses	Symptome	Angegebene Ursache	Angaben über Peritoneum und Mesenterium
157	Hirschsprung.	Mädchen, 1 Tag p. p. †.	Atresieen i. Ileum. Zuerst $2^1/_4$" lang., 1‴ breit. solid. fibrös. Strang, dann kurzes durchgängiges Darmstück, dann wieder eine 1" lange obliterirte Darmpartie.			Feine Injection der Seros feine weiche Pseudomembra Der Darm zeigt sich du fibrösen Strang im Ileum schlossen. Dieser geht wie über in eine a. Nabel angeheft theilw. verschloss. Darmschli an die d. Ment. maj. durch Adhäsionen festgewachsen is Von d. Mitte d. 2. Atresie g ein 3‴ langer fibröser Str durch den der Darm am N angeheftet wird. An die letztgenannten Part des Darms ist das Ende Omentum angeheftet. Die vom Gekröse zum D verlaufenden Gefässe sind und stark entwickelt.
158	Bretschneider.	Knabe, 3 Tage p. p. †.	Atresie d. Ileum 51 cm üb. d. Klappe. Zwei ganz dicht aufeinander folgende Atresieen.	Ileus, kein spontaner Stuhl. Auf Einlauf ein Mal wenig Meconiumabgang.	Circulationsstörg. durch allzu langes Bestehen des Duct. omph.-mes. hervorgerufen.	Omentum maj. ist dünn fettarm, ziemlich gefässre nirgends verwachsen. Das kröse ist gleichmässig entwick weder abnorm kurz, noch abn lang. Keine geschwollene Lymphdrüsen. Keine Per nitis.
159	Durante et Sivon.	4 Tage p. p. †.	Multiple Atresieen d. Ileums oberhalb d. Coecums, abwechselnd mit durchgängigen abgeschlossenen Darmstücken auf einer Länge v. 25—30 cm.			

Mucosa, Submucosa und Muscularis	Darminhalt	Operation?	Sonstige Abnormitäten	Bemerkungen
	Oberhalb der Atresie Meconium mit Luft, unterhalb grünlichgraue schleimige Masse.			
Schleimhaut oberhalb d. Atre- ien vollst. zu Grunde gegangen. den soliden Strängen fehlt d. ucosa; das zwischen beid. Atr. legene kleine Darmlumen ist ist von Mucosa entblösst, Sub- ucosa mit Rundzellen infiltrirt, thält Riesen- und Pigment hrende Zellen. Blutcapillaren öffnen sich in Lumen, das einen rothen rombus enthält. Dicht unterhalb der Atresie die Schleimhaut verhältniss- ässig gut erhalten. Im oberen atretischen Strang den sich noch sowohl i. Achsen- rang wie in d. Submucosa Woll- are und Hornschüppchen. Letztere namentlich in einem indelförm. Lumen, das mitten Achsenstrang gelegen, von nem Wall von Granulations- webe umgeben ist und beider- its blind endigt. An der oberen Atresie ist in r Wand seitlich vom Darm- satz eine seichte Narbe, parallel r Darmachse. Die Musculatur dort unterbrochen. Die Schleimhaut der Blind- cke ist atrophisch, doch sonst n der Structur des Darmes.	Im stark collabirten Dickdarm findet sich Meconium i. verhältnissmässig reichlicher Menge.	Laparotomie.		

Nr.	Autor	Alter und Geschlecht des Kindes	Sitz und Art des Verschlusses	Symptome	Angegebene Ursache	Angaben über Peritoneu. und Mesenterium
160	Valenta.	Mädchen, $6^1/_2$ Tage p. p. †.	VollständigeTheilung d. Darmkanals in zwei Hälften. Oberer Blindsack 29 Wiener Zoll vom Pylorus, unterer 13″ vom Coecum. (Unterer liegt $^1/_2$″ rechts v. Promontorium.) Unterer Blindsack endet mit über liniendickem Zipfel, aber $^5/_4$″ vom Ende entfernt ist schon eine $^1/_2$‴ dicke quer verlaufend.Schleimhautfalte. An der Grenze von S Romanum u. Rectum findet sich eine Klappe.	Ileus, kein Stuhl; Erscheinungen acuter Peritonitis, After wohlgebild.	Fötale Peritonitis.	Das unterhalb der Trennu stelle befindliche Convolut Darmschling. wird untereir zickzackförmig durch Zellge locker verbund. Knapp am Leberrande werd. sie von e.8– messenden 2—3‴ dicken, na knorpelhart. fibrös. Schwart deckt, von d. e. Menge Fibri ausstrahlen. Diese pseudome Stränge messen 3‴—5″; mit d. kürzest. Stränge steht d. fib Schwarte mit d. vord. Leberr u. d. Gallenblase in Verbind längste Faden reicht zum M ausgedehnt. Darmpartieen. Aufschneid. der Schwarte wi der. Mitte e. linsengross. k degen. Kern (Tuberkel?) ge Die 2″ breite Wurzel d. Me verläuft ganz normal, spaltet jedoch, von d. Wirbelsäule a hoben, in einer Entfernung v 7‴ vom Ursprunge in 2 N wurzeln, je für d. obere u. u Darmconvolut; nur ist dann d. untere Darmpartie 3″ vo Schwarte um und durch Mesent. gedreht wie die Ge einer Nabelschnur.
161	Schottelius.	Knabe, $4^1/_2$ Tage p. p. †.	MultipleAtresieen und Stenosen im Ileum. An denAtresieen ist der Darm theils federkieldick, theils fadendünn, theils ganz geschwunden. Länge der Atresieen und Stenosen 2—6 cm.	Ileus, kein Stuhl.	Achsendrehung.	Es finden sich am Perit. änderungen chronisch-entz Art in Form v. vascularis. b gewebigen Strängen u. Bän Eine derartige feste Adhäre 1 cm Breite findet sich zuni zwischen d. dilatirt. Anfangs d. Dünndarms u. d. Col. desc zweiter peritonitisch. Strang läuft von der Flexura lienali von hinten nach d. ausgedeh Dünndarmtheile. Eine 3. Pse membr. bildet eine mehr pla artige Verlöth. d. Klappenge mit d. atroph. Dünndarmp Mesent. an der Wurzel $1^1/_2$ spiralig um seine Achse ged
162	Morgagni.	Mädchen, 2 Stunden p. p. †.	Stenosen u. Atresieen in Ileum und Colon.		Fötale Peritonitis.	Im Abdomen viel Blut, aus einem Fleck an der caven Leberfläche stammt, angefressen oder zerrissen Gedärme von dicker, z Membran überzogen und d sie an die Unterfläche der L verlöthet, obere Leberfläche ausgedehnte Verwachsunge Zwerchfell und Bauchwand

Mucosa, Submucosa und Muscularis	Darminhalt	Operation?	Sonstige Abnormitäten	Bemerkungen
	Unterhalb der Atresie blass, thonartig.	Versuch durch Einstech. ein. Troicarts Oeffnung zu verschaff. misslingt.	Fötale Stellung des Magens.	Kind der gleichen Mutter wie Fall 84.
		Anus praeternaturalis.		
	Darminhalt nur in einigen der obersten Darmschlingen.			Die die Organe überziehende Membran ist wie mit Sandkörnchen bestreut.

Nr.	Autor	Alter und Geschlecht des Kindes	Sitz und Art des Verschlusses	Symptome	Angegebene Ursache	Angaben über Peritoneum und Mesenterium
163	Schlegel.	Knabe, 1 Tag p. p. †.	Stenose d. Ileum und des untersten Dickdarms.	Kein Stuhl, Ileus. Urinsecretion spärlich.		Bei Eröffnung d. Bauchh fliesst eine bedeut. Menge br grüner Flüssigkeit aus. Das g Perit. v. schwarzgrünen Pse membranen ausgekleid., auf d zahlreiche grüne Concrem. si sodass von Eingeweiden zun nichts zu sehen ist. Die Bauchhälfte wird eingenom von 3 Tumoren, während d. unt. Hälfte fast vollkommer ist. Man sieht dort nur dünnen, regenwurmartigen l aus d. mittleren der 3 Tum entspringend, das Colon dese d. Flex. sigmoidea. Daneben der linke Ureter herunter. Der oberste Tumor enthäl Leber, der mittlere Magen, Pankreas u. Col. transv., der ganze Convolut d. dünnen D das Col. asc. u. das Coecu Die dünnen Därme sind zackförmig miteinander ver sie sind durchgäng. Ileum u spitzwinklig gegeneinander knickt u. fest verklebt. Ileum von der Klappe 4 mm bre
164	Krönlein.	14 Tage p. p. †.	1. Stenosis ilei. 2. Atresia ilei. 1. Darmth.: Duod., Jejun. und oberstes Ileum 240 cm lang, 2—6 cm dick. 2. Darmtheil: 25 cm lang, 2—3 cm dick. 3. Darmtheil: 96 cm lang, 7 mm weit, mündet in d. Coec. 4. Darmtheil: 35 cm lang, 5—7 mm dick, (= Dickdarm), mündet im Anus.	Kein Stuhl, Ileus; Anus normal gebildet, durchgängig.		
165	Minich.	Mädchen, 3 Tage p. p. †.	Multiple Atresieen im Ileum.		Multiple Achsendrehung.	Magen, Duod., Jej. u. Ileum dilatirt, dann $^1/_4$— breite Mesenterialduplicatu an ihrem freien Rande ein breites, dünnes bandförmig

bilde trägt. Dies geht nach 1 cm langem Verlaufe in einen $1^1/_2$ cm langen unregelmässigen Spule ähnlichen Schlauch über, um dann wieder in ein breites flaches Band sich umzuwandeln. Dann 1,5 cm lange Spindel mit un mässigem Lumen, mit freiem Mes. versehen, geht in ein mit seinem Gekr Gekröseflächе der erweiterten Darmschlingen in d. Fläche fixirtes 2,5 cm 3—4 mm breit. Darmstück über. Nun folgt ein auf 1 cm breit. Gekröse häng 7 cm langes 2—$2^1|_2$ cm breites, massives Band, dessen Verlauf d. Schnecken ähnlich spiralig angeord. ist. Das Gekröse d. contin. $7^1|_2$ cm langen Ileums ist verhältnissm. d. längste, beinahe 2 cm zungenf. an dem d. Basis entsprech. beiderseits von e. 2 resp. 1 cm lang. $1^1/_2$ mm breit. bandf. Verdickung gesäu eine einer einmal aufgeschnitt. Semmel gleich. Erweiterung zwisch. sich Nähere Untersuch. zeigen, dass die bandf. Verdickung. d. obliter. Dünndarm entspricht, u. dass d. zugeh. Mes. e. 180° betrag. Drehung um seine rad. Ach litt. hat, wodurch d. vorl. distale Darmstück d. unt. lieg. proxim. Schenkel l

Mucosa, Submucosa und Muscularis	Darminhalt	Operation?	Sonstige Abnormitäten	Bemerkungen
Perforation der Darmwand, . Ileum 1 cm von der Klappe ntfernt.	Der Dickdarm enthält weisse, körnige Massen.		Milz vergrössert. Beide Inguinalkanäle offen. Die Flexura sigmoidea besitzt kein Mesenterium.	
1. u. 2. Darmtheil voneinander urch Schleimhautduplicatur bis uf erbsengrosse Oeffnung abgerenzt. 2. und 3. Darmtheil durch chleimhautmembran vollständig oneinander abgeschlossen.	1. u. 2. Theil mit Meconium und Gasen vollständig gefüllt. 3. u. 4. Theil vollständig leer.			
	Im oberen erweiterten Darmabschnitte dünne gelbliche Flüssigkeit, während in den durch die Atresieen umschlossenen Erweiterungen gelblichgrünes schmieriges Meconium zu finden ist.			Darmtractus nur 180 cm lang, wovon 115 auf die Dünndärme.

Nr.	Autor	Alter und Geschlecht des Kindes	Sitz und Art des Verschlusses	Symptome	Angegebene Ursache	Angaben über Peritoneum und Mesenterium
166	Mangoldt.	3 Tage p. p. †.	1. Atresie an der Grenze von Colon und Coecum. 2. Atresia recti 3 cm über d. Anus. 3. Atresia recti 5 cm über d. Anus.	Ileus, kein Stuhl.		
167	Hammer.	Mädchen, 3 Tage p. p. †.	Atresie d. Duod. am Pylorus.	Kein Stuhl, Ileus, Atresia ani vulvaris.		
168	Daniel (citirt bei Meckel).		Magen vom Darm vollständ. getrennt.			
169	Otto (citirt bei Meckel).	7monatlich. weiblicher Fötus.	Darmkanal vom Magen vollständig getrennt, blind in d. Brusthöhle endend.			
170	Calder (citirt bei Meckel).	7 Tage p. p. †.	Pylorus durch drüsenartige Masse verschlossen.			
171	Buhl (citirt bei Silbermann).	4 Tage p. p. †.	Atresie des Foramen pyloricum.			
172	Löseke (citirt bei Meckel).	Mädchen.	Stenose des Coecum und des Colon ascendens.			
173	Bednar.	5 Tage p. p. †.	Atresie d. Colon asc. in der Gegend der rechten Niere durch Schleimhautmembran.	Kein Stuhl, Ileus.		
174	Nelaton (citirt bei Depaul).	Einige Tage p. p. †.	VollständigeAtresie am Beginn des Col. ascend. durch Membran.			

Mucosa, Submucosa und Muscularis	Darminhalt	Operation?	Sonstige Abnormitäten	Bemerkungen
	Colon ist leer von Koth und Luft.	Proktoplastik wegen Atresia recti.		
			Leber sehr gross, einzelne Theile des linken Leberlappens durch grosse Furchen abgeschnürt. Milz fehlt. 3 kleine Nebenmilzen an der kleinen Curvatur u. am gewöhnlichen Sitz der Milz. Mag. durch Furche in ein. Pylorustheil u. einen Haupttheil getrennt.	
			Acardiacus.	
			Hirn- u. Schädelmangel, doppelte Hasenscharte, weite Oeffnung in d. recht. Zwerchfellhälfte, Mangel ein. Nabelarterie, Kleinheit d. Thymus u. d. Nebennieren. Der kleine Magen durch sehr dünne Membranen in mehrere Zellen getheilt.	
			Duod. in seiner ganzen Länge doppelt.	
	Im Dünndarm Meconium, im Dickdarm zäher Schleim.			
		Anus praeternaturalis.		

Nr.	Autor	Alter und Geschlecht des Kindes	Sitz und Art des Verschlusses	Symptome	Angegebene Ursache	Angaben über Peritoneum und Mesenterium
175	Kristeller.	4 Tage p. p. †.	Stenose an der Flexura coli dextra.	Ileus. 3 Tage 16 Stdn. p. p. Viel Meconiumabgang. Kein Zeichen von Lues vorhand. After durchgängig.	Druck durch die vergrösserte Leber.	
176	Smith (cit. n. Ref. in Schmidt's Jahrb. Bd. 32).	Mädchen, 30 Stunden p. p. †.	Atresie d. Colon transv. Vollständige Trennung im Colon transv.			
177	Solger.	Neugebor. Kind.	Verschluss d. Col. transv. durch Bindegewebsstrang.			Ein Bindegewebsstrang g über die Flexur d. Col. tra in das Col. desc., hier den D darm comprimirend zu d. Dü därmen hinüber.
178	Smith.	9 Tage p. p. †.	Atresie im Colon descendens.			Blindsack von Peritoneum v ständig überzogen.
179	Goschler (citirt nach Referat in Schmidt's Jahrb. Bd. 91).	2 Tage p. p. †.	Atresie im Colon descendens.			
180	Grüneberg.	7 Wochen p. p. †.	Stenose im Colon desc.: „Im Anfangstheil des Col. desc. zeigt sich eine nach dem Mastdarm hinziehende, allmählich stärker werdende Verenger. d. Darms, dessen engste Stelle 8 cm oberhalb des Mastdarms liegt.	Zuerst Stuhlträgheit. Vom 3. Tage vor d. Tode Obstipation. Am letzten Tage Ileus, Collaps und Exitus.		
181	Meckel.	Fötus.	Atresia coli.			
182	Albers.	Bald nach d. Geburt †.	Atresia coeci et coli. Coecum, Proc. vermif. u. d. ganze Colon sind eng und an einzelnen Stellen ganz ohne Kanal.			
183	Atkin (citirt nach Schlegel).	3 Tage p. p. †.	Stenose d. Colon und Rectum infolge rudimentärer Bildung.		Rudimentäre Bildung.	
184	Baudelocque (citirt nach Meckel).		Vollständiger Mangel von Colon und Rectum.			
185	Kelburne King (cit. n. Ref. in Schmidt's Jahrbch. Bd. 87).	Todtgebor. Mädchen.	Atrophie d. Dickdarms. (Jejuno-Ileum sackartig erweitert, 8″ lang.)		Angeborene Missbildung der Därme.	

Mucosa, Submucosa und Muscularis	Darminhalt	Operation?	Sonstige Abnormitäten	Bemerkungen
			Leber geschwollen, hart, muskatnussfarben.	Zwei Geschwister unter gleichen Symptomen gestorben.
			Oment. maj. fehlt. Appendix fehlt, Coecum ist vorhanden.	
Oberhalb und unterhalb Hypertrophie der Wandungen. An der stenosirten Stelle allgemeine Atrophie der Schichten.				
			Sympodie.	
		Operirt a. 2. Tage.		
				Die Mutter gebar 4 todtgeborene Mädchen nacheinander. (Unteres Rectum u. Anus normal.)

Literaturverzeichniss.

Abel, Erster Fall erfolgreicher Gastroenterostomie wegen angeborener stenosirender Pylorushypertrophie, Münchner med. Wochenschrift 1899 Nr. 48.

Ahlfeld, Zur Aetiologie der Darmdefecte und der Atresia ani, Archiv für Gynäkologie Bd. V 1873.

—, Missbildungen des Menschen I.

Albers, Atlas der angeborenen chirurg. Krankheiten, Tafel 29.

Albrecht, Ueber arterio-mesenterialen Darmverschluss an der Duodenojejunalgrenze und seine ursächliche Beziehung zur Magenerweiterung, Virchow's Archiv Bd. 156 1899.

Aly, Verhandlungen der Gesellschaft für Geburtshülfe zu Hamburg, Centralblatt f. Gynäkologie Bd. 15 p. 901.

Ammon, Angeborene chirurgische Krankheiten, Tafel VIII.

Andrews, Med.-chirurg. Zeitung 1854 p. 435.

Askanazy, Kann Darminhalt in die Bauchhöhle einheilen?, Virchow's Archiv Bd. 146 1896.

Aubery, Ueber eine angeborene Trennung des Magens und Darmkanals in zwei Theile, Medicinisch-chirurg. Zeitung 1808 Bd. 4 p. 269.

Bagourd, Anomalie de l'intestin grêle, Bullet. de la soc. anat. de Paris 1896 Nr. 6.

Baron, Frorieps Notizen 1826 Nr. 295 p. 128.

de Bary u. Lucae, Bericht über den ärztlichen Verein zu Frankfurt a. M. aus dem Jahre 1854, Schmidt's Jahrbch. Bd. 88 p. 279.

la Baume, Jahrbuch f. Kinderheilkunde Bd. II p. 66.

Behm, Casper's Wochenschrift 1838 Nr. 43 p. 698.

Bednar, Krankheiten der Kinder.

Bennet, W. H., Abnormal arrangement of the ileocoecal portion of the intestine, Journ. of Anat. Vol. XXV p. 87—88.

Billard, Traité des malad. des infants nouv. nés., Paris 1828.

Boas, Ueber Duodenalstenosen, Berliner klin. Wochenschrift 1891 p. 949.

Born, Ein seltener Fall von angeborener Atresie und Durchtrennung des Darmrohrs mit entwicklungsgeschichtlich interessanten Verhältnissen am Peritoneum, Diss., Breslau 1887.

Bretschneider, Beitrag zur congenitalen Dünndarmatresie, Arch. f. Gynäk. Bd. 63.

Cahn, Berliner klin. Wochenschrift 1886.

Callum, Transact. of the obstetric. society, London, Vol. XVIII 1876 p. 106.

Carini, Internat. klin. Rundschau 1890 (cit. nach Centralblatt f. Chirurgie Bd. 17 1890 p. 471).

Cawardine, Volvulus of Meckels diverticulum, Brit. med. Journ. Dec. 1897.

Champneys, F. and d'Arcy Power, Occlusion of the Duodenum by a complete transverse septum, Patholog. Transact. Tome 48 p. 79.

Charrier, Mémoire sur un cas de division congénitale du tube digestife, Bullet. de la soc. anat. de Paris 1858 XXXIII. anné V p. 237.

Chiari, Ueber eine intrauterin entstandene und von Darmatresie gefolgte Intussusception des Ileums, Prager med. Wochenschrift 1888.

Concetti, Ueber einige bei Kindern die habituelle Verstopfung hervorrufende Missbildungen des Colon, Archiv f. Kinkerheilkunde Bd. 27.

Craig, Case of occlusion of the small intestine in a newborne child, Edinbourgh Med. Journ. 1881 August.

Crooks in Andral's pathol. Anatomie, deutsch von Dr. F. N. Becker, Leipzig 1830.

Crosby-Leonard, Cannstatt's Jahresberichte IV. 1856.

Curschmann, Die Anomalieen der Lage. Grösse und Form des Dickdarms und ihre Bedeutung. Deutsches Archiv f. klin. Medic. Bd. 53 1894.

Davies-Colley, Transact. of the Pathol. Society XXIX. p. 115.

Demme, 20. Bericht über die Thätigkeit des Jenner'schen Kinderspitals 1883.

—, 22. Bericht über die Thätigkeit des Jenner'schen Kinderspitals 1885.

Depaul, Gazette des Hôpit. 1855.

—, Gazette des Hôp. 1856.

Desgranges, Beobachtung über ein Kind, das aus Mangel an Verbindung zwischen den dicken und dünnen Gedärmen starb, Hufeland's Journal Bd. II p. 314.

Dienst, Ueber Atresia ani congenita, Virchow's Archiv Bd. 154.

Dohrn. Zwei Beobachtungen von Stenosen des Darms und fötaler Peritonitis, Jahrbch. für Kinderheilkunde.

Druitt, Med. Times and Gazette 1860 p. 433.
Durante et Sivon, Atrésies multiples moniliformes de l'intestin grêle chez un enfant à terme, Gaz. hébdom. de méd. et de chirurg. N. S. Tome 1897 Nr. 16 p. 188.
Endres, H., Beiträge zur Entwicklungsgeschichte und Anatomie des Darms, des Darmgekröses und der Bauchspeicheldrüse, Diss., Freiburg 1892 (abgedruckt im 40. Bd. des Archivs für mikrosk. Anatomie).
Epstein u. Soyka, Zur Casuistik der Darmimperforation beim Neugeborenen, Prager med. Wochenschrift 1878.
Esau, Deutsches Archiv f. klin. Medicin Bd. 16 1875.
Fairland, Britisch med. Journ. 1879 p. 962.
Ferber, Vollständiger Verschluss des Duodenum, Jahrbch. f. Kinderheilkunde VIII. p. 423 1875.
Fiedler, Ein Fall von Atresie des Dünndarms, Archiv für Heilkunde Bd. V 1864.
Filimowski, Ueber die Veränderungen innerhalb der Darmepithelschicht von Embryonen an der Grenze zwischen Magen und Duodenum, Anzeiger der Academie d. Wissenschaften, Krakau 1900.
Fischer, G., Angeborene Verengerung des Darmes mit Incarceration und Achsendrehung, Deutsche Zeitschrift f. Chir. 1891 Bd. 31 p. 441.
Forrer, Ueber congenitalen Verschluss des Dünndarms, I.-D., Strassburg 1895.
Förster, Missbildungen des Menschen.
Frank, R., Ueber die angeborene Verschliessung des Mastdarms mit den begleitenden inneren und äusseren Fistelbildungen, Wien 1892.
Franke (Braunschweig), Ueber den angeborenen Verschluss des Dünndarms und seine Behandlung, Arch. f. klin. Chirurg. Bd. 57 p. 591.
Gaertner, Multiple Atresieen und Stenosen des Darms bei einem neugeborenen Knaben, Jahrbch. f. Kinderheilkunde 1883 Bd. XX p. 403.
Gaupp, Angeborene Strictura Ilei, Württembergisches Correspondenzblatt 1866 XXXVI. p. 240.
Gegenbaur, Vergleichende Anatomie.
Gerhard, Handbuch der Kinderkrankheiten Bd. IV.
Gessner, Berliner klin. Wochenschrift 1896.
Gidionsen, Ueber die congenitalen Stenosen und Atresieen des Darms mit Ausschluss der Atresia ani et recti, I.-D., Freiburg 1898.
Good, Casuistische Beiträge zur Kenntniss der Divertikelbildungen und inneren Incarceration des Darmtractus, Diss., Zürich 1894.
Goodhart-Eastes, Patholog. Transact. XXXI. p. 114.
Grawitz, Ueber den Bildungsmechanismus eines grossen Dickdarmdivertikels, Virch. Archiv Bd. 68 1896.
Gruber, Weitere Beiträge zu den Bildungshemmungen der Mesenterien, Archiv für Anat. u. Physiol. 1864.
Grüneberg, Demonstration einer congenitalen Verengerung am Colon descendens, Münchner med. Wochenschrift 1899.
Hammer, Casuistik der congenitalen Darmocclusionen, Prager med. Wochenschrift 1895.
Harms, Ueber Lage und Gestalt des menschlichen Darmes und über Eingeweidebrüche, Arbeiten der chirurg. Universitätsklinik zu Dorpat, Berlin 1900 Heft 4.
Hecker, Monatsschrift für Geburtskunde und Frauenkrankheiten Bd. 7 p. 241.
—, Zur Frage über congenitale Darmocclusion, Petersburger med. Wochenschr. 1896.
Hempel, Ein Fall von angeborenem Verschluss des Duodenum, Jahrbch. f. Kinderheilkunde N. F. VI. p. 381.
Henoch, Charité-Annalen VIII. Jahrgang 1883.
—, Vorlesungen über Kinderkrankheiten.
Henrich, Innere Verwachsung des gewundenen Darmes bei einem neugeb. Kinde, Casper's Wochenschrift 1850 p. 817.
Hertwich, Entwicklungsgeschichte.
Hess, C., Ein Fall von angeb. Verschluss des Rectum und des Duodenum, Deutsche med. Wochenschrift 1897.
Hirschsprung, Der angeb. Verschluss der Speiseröhre mit einem Beitrag zur Kenntniss des angeb. Dünndarmverschlusses, I.-D., Kopenhagen 1861 (Dänisch). Ref. in Schmidt's Jahrbch. Bd. 117 p. 312.
His, Unsere Körperform und das physiol. Problem ihrer Entstehung, Leipzig 1874.
—, Präparate zum Situs viscerum, Archiv f. Anat. u. Entwicklungsgesch. 1878.
—, Anatomie menschlicher Embryonen.
Hochhaus, H., Berliner klin. Wochenschrift XXVIII. 1891 p. 409.
Hüttenbrenner, A. v., Ein Beitrag zur Casuistik der sog. inneren Darmverschlingungen, Jahrbch. f. Kinderheilkunde V. 1872.

Hüttenbrenner, Die Darmstenosen im Kindesalter, Jahrbch. für Kinderheilkunde N. F. IX. p. 1.
Jakoby, Berliner klin. Wochenschrift XII. 1875.
Keibel, Ist der angeborene Verschluss des Dünndarms am Uebergang in den Dickdarm eine Hemmungsbildung?, Anat. Anzeiger Bd. XIII p. 389–391.
Kirchner, Atresie im Anfangstheil des Jejunum beim neugeborenen Kinde infolge intrauteriner Enteritis und Peritonitis, Berliner klin. Wochenschr. 1886 Nr. 27.
Klaatsch, Zur Morphologie der Mesenterialbildungen am Darmkanal der Wirbelthiere, Morphol. Jahrbch. Bd. XVIII.
—, Zur Beurtheilung der Mesenterialbildungen, Morphol. Jahrbch. Bd. XX.
—, Ueber die Persistenz des Ligamentum hepatocavoduodenale beim erwachsenen Menschen in Fällen von Hemmungsbildungen des Situs peritonei, Morpholog. Jahrbch. Bd. 23.
Koch, W., Die angeborenen ungewöhnlichen Lagen und Gestaltungen des menschlichen Darms, Deutsche Zeitschrift f. Chirurgie Bd. 50 1898.
—, Wann entstehen und was bedeuten Eingeweidebrüche des Rumpfendes?, Virch. Arch. Bd. 164 1901.
Kristeller, Monatsschrift f. Geburtskunde 1868 Bd. XXI 5. p. 326.
Krönlein, Archiv f. klin. Chirurgie XXI. Supplementband.
Küttner, Pathologisch-anatomischer Beitrag zu den angeborenen Krankheiten des Darmkanals, Journ. f. Chir. N. F. V. 1896.
—, Fall von Dünndarmatresie bei einem Neugeborenen, Virch. Arch. Bd. 59.
Laborde, Gaz. de Paris 36. 1861 p. 578.
Lahner, Casuistische Beiträge zum Ileus, I.-D., Erlangen 1899.
Lameris, Congenit. Atresie van den dunnen Darm, Weekblad 1900.
Langer, Die Peritonealtaschen am Coecum, Wiener Wochenblatt 1862.
Leichtenstern, Ueber Verengerungen des Darms, Ziemssen's spec. Path. u. Ther.
v. Mangoldt, Ueber congenitalen Darmverschluss, Jahresber. d. Ges. f. Natur- und Heilkunde zu Dresden 1896/97.
Marckwald, Ein Fall von Atresia oesophagi, duodeni, recti congenita, Münchner med. Wochenschrift 41. Jahrg. p. 265—268.
Martens, Zur Kenntniss der Darmverschliessungen und Verengerungen, Zeitschrift f. Chirurgie Bd. 57 1900.
Meckel, Lehrbuch der pathol. Anatomie Bd. 57 1812.
—, Tabulae anatomicae Fasc. III Tafel 23.
Mehnert, Ueber die klinische Bedeutung der Oesophagus- und Aortenvariationen, Arch. f. klin. Chir. Bd. 58.
Meinert, Ueber die normale Lage des menschlichen Magens, Verhandl. d. Gesellsch. deutsch. Naturforscher und Aerzte auf d. 71. Versammlung zu München 1899 Theil II 2. Hälfte p. 52—53.
Middleton Michel, Case of Malformation etc., Cannstatt's Jahresberichte 1868 I.
Minich, Ein Fall von multipler Dünndarmatresie, Ung. Arch. f. Med. Bd. III p. 1 1894.
Mohr, Ueber einen Defect im Mesenterium, I.-D., Würzburg.
Morgagni, De sedibus et causis morborum, ep. 67 § 17.
Poelmann, Bullet. de l. Soc. de Méd. de Gand. 1855 p. 6 (cit. nach Ref. in Cannstatt's Jahresbericht 1855 IV. p. 23.
Polaillon, Bullet. et mém. de l. Soc. d. Chirurg. Tome II 1876 p. 588.
Preyer, Specielle Physiologie des Embryo, Leipzig 1885.
Ratz, Karl, Ein Beitrag zur Casuistik der congenitalen Occlusionen des Dünndarms, I.-D., Erlangen 1899.
Rokitansky, Handbuch der speciellen patholog. Anatomie 1892.
Schanz, Ist der angeborene Verschluss des Dünndarms am Uebergange in den Dickdarm eine Hemmungsbildung?, Anat. Anzeiger Bd. XIII p. 269.
Schreiber, Oestereichisches med. Jahrbuch 1875 2.
Schellong, Ein Fall von Atresia ilei congenita, I.-D., Greifswald.
Schlegel, Zur Casuistik des angeborenen Darmverschlusses und der fötalen Peritonitis, I.-D., Bern 1891.
Schnitzler, Ueber mesenteriale Darmincarceration, Wiener klin. Rundschau 1895.
Schott, Beiträge zur Anatomie der Fossa ileo-coecalis, Wiener Wochenbl. 18. Jahrg. 1862.
Schottelius, Casuistische Mittheilungen aus dem pathologisch-anatomischen Institut zu Marburg, Cassel 1881.
Schuller, Beiträge zur spontanen Amputation im Fötusleben, Wochenblatt d. Zeitschrift d. Wiener Aerzte 1855 Nr. 36.

Schüppel, Ein Fall von vielfachen Atresien des Dünndarms, Archiv für Heilkunde V. 1864.
Schütz, Verhandlungen der Gesellschaft für Geburtsh. zu Hamburg 11. XI. 1890, Centralblatt f. Gynäkol. Bd. XV p. 901.
Sernoff, D., Zur Kenntniss der Lage und Form des mesenterialen Theils des Dünndarms und seines Gekröses, Intern. Monatsschrift f. Anat. u. Physiol. Bd. 11 Heft 10.
Serr, Verhandlungen in der wissenschaftlichen Zusammenkunft deutscher Aerzte in New-York, Med. Monatsschrift Bd. II 1890 New-York.
Sick, Demonstration einiger Fälle von angeborenem Darmverschluss durch Atresie, Münchner med. Wochenschrift 1900 p. 170.
Silbermann, Ueber Bauchfellentzündung Neugeborener, Jahrbch. f. Kinderheilkunde 1881 XVII. p. 420.
Simmonds, Münchn. med. Wochenschrift 1899.
Smith, Henry, Fall von Missbildung des Colon und Rectum, Schmidt's Jahrbch. Suppl.-Bd. III p. 115.
Solger, Verhandlungen der Gesellschaft für Geburtshülfe in Berlin, Monatsschrift f. Geburtskunde Bd. 31.
Sondén, M., Ein Fall von Atresia duodeni congenita completa, Svenska läkaresällskapsels forhandlingar for d. 28. Aug. p. 113—114 (cit. nach Jahresberichte über Leistungen und Fortschritte der Gesammtmedic. Bd. XXX).
Speyer, Cannstatt's Jahresberichte 1844 Bd. 4.
v. Steinbüchel, Ueber Nabelschnurbruch, Arch. f. Gynäkol. Bd. 60.
Steinthal, Deutsche Klinik 1857 Nr. 8.
Stopnitzki, S., Untersuchungen zur Anatomie des menschl. Darms, Intern. Monatsschrift f. Anat. u. Physiol. Bd. 15 1898.
Stoss, Ant., Untersuchungen über die Entwicklung der Verdauungsorgane, vorgenommen an Schafsembryonen, I.-D., 1892.
Streubel, C., Ein Fall von Achsendrehung am unteren Ende des Dünndarms mit Verschluss, Schmidt's Jahrbch. Bd. 101 p. 325 (Originalnotiz).
Sutton, Bland, Imperforate Ileum, Americ. Journ. for the med. science 1889 p. 457—466.
Tandler, Jul., Ueber die Entwicklung d. menschl. Duod. in frühen Embryonalstadien, Verhandl. d. anat. Gesellschaft, 14. Versammlung zu Pavia, Ergänzungsheft d. anat. Anzeigers Bd. XVIII p. 42—44.
Theremin, Ueber congenitale Occlusion des Dünndarms, Deutsche Zeitschr. f. Chir. 1877 Bd. VIII.
Thore, Retrécissement et imperforation congenit. de l'intestion grêle dans le milieu de sa longueur, Bullet. de la soc. anat. de Paris 1892.
Thorel, Ch., Ein Fall von multiplen congenit. Atresieen des Dünndarms, Münchn. med. Wochenschrift 1899.
v. Tischendorf, Beilage zum Centralblatt f. Chirurgie 1887 Nr. 25 Bd. 14.
Tobeitz, Archiv f. Kinderheilkunde 1886 VII.
Toldt, Denkschrift der mathematisch-naturwissenschaftlichen Klasse der Academie der Wissenschaften zu Wien 1879.
—, Die Darmgekröse und Netze in gesetzmässigem und gesetzwidrigem Zustand, Denkschrift d. kaiserl. Acad. der Wissensch. zu Wien Bd. 56 1889.
—, Ueber die maassgebenden Gesichtspunkte in der Anatomie des Bauchfells und der Gekröse, Denkschrift d. math.-naturw. Klasse der kaiserl. Academie der Wissensch. zu Wien 1893 p. 63—88.
—, Bauchfell und Gekröse, Ergebnisse der Anat. u. Entwicklungsgeschichte Bd. 3 1893/94.
Trélat, Bulletin de la société anat. de Paris 1858 XXXIII. année p. 243.
Treves, Darmobstructionen, Deutsch von Pollak 1888.
Trumpp, J., Ueber einen Fall von angeborener intrapapillärer Atresia duodeni, aus dem k. k. Univ.-Kinderheim zu Escherich, Münchner medic. Wochenschrift Jahrg. 43 p. 747—749.
Valenta, Ein Fall von wandständiger Atresie des Ileum mit zopfartiger Verflechtung desselben mit Jejunum u. Mesent. Fötale Peritonitis, Jahrbch. f. Kinderheilkunde Bd. VII 1865 p. 72.
—, Fötale Peritonitis mit vollkommener Theilung des Darmkanals, Jahrbch. für Kinderheilkunde Bd. VIII 1866.
Virchow, Historistisches, Kritisches und Positives zur Lehre von den Unterleibsaffectionen, Virch. Arch. Bd. V p. 340.
Waldeyer, Die Colonnischen, die Atresiae colicae und die Arterienfelder der Bauch-

höhle nebst Bemerkungen zur Topographie des Duod. und Pankreas, Abhandl. d. königl. Preuss. Acad. d. Wissensch. zu Berlin 1900.
Wallmann, Wiener Wochenblatt XVIII. 1861.
Wanitschek, Ein Fall von congenitaler Dünndarmocclusion, Prager med. Wochenschrift 1898.
Weber, Ein Beitrag zur Casuistik der congenitalen Occlusionen des Dünndarms, I.-D., Giessen 1888.
Weiland, A case of congenital occlusion of the colon of the ileocoecal valve, Med. News 1896 Nr. 2 (cit. nach Centralblatt f. Chir. Bd. 21 1897).
Wiederhofer, Ileus, intrauterine Peritonitis, Achsendrehung des Ileum, angeborenes Alveolarcarcinom, Jahrbch. f. Kinderkrankheiten 1859 II.
Willigk, Arth., Sectionsergebnisse an der Prager pathol.-anat. Anstalt vom 1. II. 1854 bis Ende März 1855, Prager Vierteljahrsschrift XIII. 1856.
Wilms, Die Stenose des unteren Duodenums, Beiträge zur klin. Chirurg. Bd. XVIII 1897 p. 510.
Wuensche, Ein Fall von angeb. Verschluss d. Duod. etc., Jahrbch. f. Kinderheilk. N. F. VIII. p. 367.
Wyss, Ueber congenitale Duodenalatresieen, Beitr. z. klin. Chirurgie Bd. 26 Heft 3 1900.

Lippert & Co. (G. Pätz'sche Buchdruckerei), Naumburg a. S.

Lebenslauf.

Unterzeichneter, der approb. Arzt Paul Kuliga, wurde am 4. März 1878 zu Weissenfels als Sohn des prakt. Arztes Martin Kuliga geboren.

Er besuchte von Ostern 1884 bis Ostern 1893 das Progymnasium zu Weissenfels und von Ostern 1893 bis 1897 das Königl. Gymnasium zu Leipzig, das er mit dem Zeugnis der Reife verliess.

Zum Zweck des Studiums der Medizin besuchte er erst vier Semester die Universität Heidelberg, darauf drei Semester die Universität München, schliesslich wieder drei Semester die Universität Heidelberg, wo er am 6. März 1902 auf Grund des bestandenen medizinischen Staatsexamens die Approbation als Arzt erhielt. Das verflossene Semester widmete er der beiliegenden Doktorarbeit und bestand das Doktorexamen am 29. Juli 1902.

Paul Kuliga.

Lippert & Co. (G. Pätz'sche Buchdr.), Naumburg a. S.